Aus der Abteilung für Kronen- und Brückenprothetik
des Zahnärztlichen Instituts der Universität Basel
(Vorsteher: Prof. Dr. G. Vest) und der Schulzahnklinik
der Stadt Basel (Direktor: Dr. M. Gutherz)

Untersuchungen über die Verankerungsmöglichkeiten von Metalleinlagen, partiellen und totalen Kronen, sowie von Brücken bei Vitalamputation der Pulpa mit Calxyl

Inaugural-Dissertation
zur Erlangung der Doktorwürde

der Zahnheilkunde der hohen Medizinischen Fakultät
der Universität Basel

vorgelegt von

PAUL SUTTER
Basel

1944

1944 · Buchdruckerei Keller & Co. AG., Luzern

Aus der Abteilung für Kronen- und Brückenprothetik
des Zahnärztlichen Instituts der Universität Basel
(Vorsteher: Prof. Dr. G. Vest) und der Schulzahnklinik
der Stadt Basel (Direktor: Dr. M. Gutherz)

Untersuchungen über die Verankerungsmöglichkeiten von Metalleinlagen, partiellen und totalen Kronen, sowie von Brücken bei Vitalamputation der Pulpa mit Calxyl

Inaugural-Dissertation
zur Erlangung der Doktorwürde

der Zahnheilkunde der hohen Medizinischen Fakultät
der Universität Basel

vorgelegt von

PAUL SUTTER
Basel

1944 · Buchdruckerei Keller & Co. AG., Luzern

Sonderdruck
aus
„Schweizerische Zeitschrift für Zahnheilkunde"

Von der Medizinischen Fakultät Basel
genehmigt auf Antrag von
Prof. Dr. G. Vest

Tag der Promotion: 24. August 1944

R. UNIV.
BIBLIOTHEEK
LEIDEN

MEINEN LIEBEN ELTERN
gewidmet

Inhaltsverzeichnis

I. Einleitung 5

II. Die Vitalamputation 7

1. Geschichtliches 7
2. Definition 9
3. Vorteile der Amputation gegenüber der Exstirpation, erwarteter Heilungsverlauf und Voraussetzungen für die Vitalamputation 9
4. Indikation 12
5. Ueberdeckungsmittel 14

III. Eigene Untersuchungen über die Vitalamputationsmethode 17

1. Operationstechnik bei Vitalamputation 17
2. Die Amputationsstelle 22
3. Das Ueberdeckungsmittel Calxyl 25
4. Der Verschluß des Kanals über der Calxyllage . . . 28
5. Eventuelle Schädigung der Pulpa durch physikalische Einwirkungen während der Behandlung 39
6. Zur Indikation der Vitalamputation in der Kronen-Brücken-Prothetik 43

IV. Eigene Untersuchungen über die Verankerungsmittel . . 50

1. Frontzähne 50
   A. Die Hülsenkrone 50
   B. Die Stiftkrone 52
   C. Partielle Kronen 57
2. Molaren und Prämolaren 65
   A. Die Hülsenkrone 67
   B. Die Stiftkrone 68
   C. Die partielle Krone 68

V. Unsere praktischen Fälle 70

VI. Zusammenfassung 81

Literaturverzeichnis 84

Curriculum vitae 88

I. Einleitung

Die Zahl der Autoren, die für das Verfahren der Vitalbehandlung der Pulpa eintreten, ist in den letzten Jahren ständig gewachsen. Es hat den Anschein, daß im Bestreben der heutigen Zahnheilkunde, das Pulpagewebe möglichst zu schonen, die Vitalamputation der Pulpa — als solche eine „biologische" Methode — volle Berechtigung hat. Wenn heute allgemein eine größtmögliche Schonung der Pulpa empfohlen, ja verlangt wird, so deshalb, um der Gefahr einer spätern Herdinfektion an der Quelle entgegenzutreten. Wir trachten deshalb auch in der Kronen- und Brückenprothetik danach, die Pulpadevitalisationen einzuschränken, und suchen nach neuen prothetischen Mitteln, welche die Erhaltung der Pulpa der Pfeilerzähne gestatten.

Die Bestrebungen in der Pulpa- und Wurzelbehandlung müssen sich mehr und mehr dem Ziele nähern, die Gesunderhaltung des periapikalen Gewebes sicherzustellen, um damit die Erkrankung des Gesamtorganismus, soweit er von den Zähnen aus gefährdet werden kann, zu verhindern. Daß hiebei die Prophylaxe die ausschlaggebende Rolle zu spielen hat, dürfte ohne weiteres klar sein.

In unsern Untersuchungen haben wir die Methode der Vitalkonservierung der Restpulpa (= Vitalamputation) auf ihre Brauchbarkeit in der Kronen- und Brükkenprothetik hin eingehend geprüft, um dadurch die praktische Durchführbarkeit der Methode abzuklären und Wege zur Ueberwindung der dabei auftretenden Schwierigkeiten zu zeigen. Genaue klinische, röntgenologische, histologische, bakteriologische und physikalische Nachprüfungen der Methode sollen uns erkennen lassen, wann dieselbe als zulässig erscheint und in welchen Fällen nicht, d. h., wir wollen uns aussprechen über Indikation und Kontraindikation, Technik der Vitalamputation, die Lage der Amputationsstelle und deren Ueberschichtung mit Calxyl, sowie über den Verschluß

mit Zinkoxyphosphatzementen. Auch inwieweit Schädigungen der Pulpa durch Erhitzungen, Erschütterungen beim Bohren und Beschleifen den sonst zu erwartenden Erfolg gefährden können, soll zum Gegenstand unserer Untersuchung gemacht werden. Im Hauptteil der Arbeit werden wir die bei Vitalamputation günstigen, zum Teil neuen Ankerformen beschreiben und deren Indikationen für Frontzahn-, Prämolaren- und Molarengebiet angeben.

Ueberlegen wir uns nochmals die Vorteile, die die Lebenderhaltung der Pulpa bietet, nämlich:

1. wesentliche Herabsetzung der Fokalinfektionsgefahr,
2. Kariesprophylaxe,
3. Dentin weniger spröde,
4. keine Verfärbung des Zahnes und Erhaltung der Transparenz,
5. keine Fremdkörperwirkung des Zahnes im Gesamtorganismus,

so sind alle in dieser Richtung laufenden Untersuchungen gerechtfertigt.

II. Die Vitalamputation

1. Geschichtliches

Die großen Daten der Vorgeschichte der Pulpa- und Wurzelbehandlung führen in die Zeit des 18. Jahrhunderts zurück, wo wohl von empirischen Wurzelbehandlungsversuchen, von einer Wurzelbehandlungsmethodik aber nicht gesprochen werden kann. Hunter führte im Jahre 1750 als erster die vollständige Entfernung der Pulpa durch. Praktisch anwendbar wurde die Methode aber erst durch die Einführung der arsenigen Säure durch Spooner im Jahre 1836, die eine Devitalisation der Pulpa ermöglichte. Von diesem Moment an können wir nach W. Heß folgende Etappen in der Entwicklung der Pulpa- und Wurzelbehandlung unterscheiden:

1. Die Etappe der antiseptischen Behandlung der Pulpakrankheiten, als deren Begründer wir Ad. Witzel betrachten müssen, und zwar sowohl der Exstirpations- wie Amputationsmethode, ist durch die Einführung der Listerschen Antisepsis in der Zahnheilkunde charakterisiert.

Zu dieser Zeit fehlten noch die Grundlagen auf dem Gebiete der Anatomie, Pathologie, Physiologie und Bakteriologie der Zähne.

2. Die zweite Etappe ist durch die Schaffung besserer wissenschaftlicher Untersuchungen auf dem Gebiete der Anatomie, Physiologie, Pathologie und Bakteriologie und die Einführung der genauern klinischen Nachkontrolle der behandelten Zähne durch die Röntgenologie gekennzeichnet. Die dentale Herdinfektion warf bereits einige Schatten auf die bisher als sicher betrachteten Erfolge der Wurzelbehandlungsmethoden.

3. Die dritte Etappe kann als diejenige der experimentellen Untersuchungen, sowohl der pathologischen als auch der bakteriologischen Nachkontrolle, bezeichnet werden. Unter dem Einfluß der dentalen Herdinfek-

tionstheorie, wie sie von Hunter eingeführt und durch Price, Billing, Fischer, Rosenow u.a.m. weiterentwickelt wurde und eine ungeheure Literatur nicht nur in Amerika, sondern auch in Europa zur Folge hatte, entstanden an den verschiedenen Forschungsstätten der Zahnheilkunde in Zusammenarbeit mit der Allgemeinmedizin weitgehende experimentelle Untersuchungen, die sich einmal mit den Problemen der Pulpa- und Wurzelbehandlung und vor allem der Nachprüfung der angewandten Methode der Wurzelbehandlung in bezug auf ihre Dauerresultate in patho-histologischer Hinsicht befaßten. Die Wurzelbehandlung wird den biologischen Gesetzen nähergebracht, und es wird die Forderung aufgestellt, daß die Behandlungsmethoden eine Infektion der periapikalen Gewebe verhindern oder, wenn schon vorhanden, beseitigen sollen.

Deshalb ist heute auch die Kronen- und Brückenprothetik dem Gesichtspunkt der Fokalinfektion unterzuordnen.

Während wir bei der Mortalamputation auf eine 50jährige Entwicklung und Erfahrung zurückblicken können, ist die Methode der Vitalamputation erst jüngern Datums. Wenn auch die Autoren Witzel, Boenecken 1886, Preiswerk 1900 und G. Fischer 1912 bereits versuchten, die Pulpa unter Lokalanästhesie zu amputieren und durch Ueberdeckung mit verschiedenen antiseptischen Mitteln am Leben zu erhalten, so hatten diese Versuche keine überzeugenden Erfolge.

Als den eigentlichen Begründer der Vitalamputation müssen wir den Amerikaner W. C. Davis anführen. Er führte im Jahre 1923 die sogenannte partielle und totale Pulpektomie an der anästhesierten Pulpa durch und bedeckte die Pulpastümpfe mit einem ganz schwachen antiseptischen Verband. Fischer, Preiswerk, Witzel und Davis traten alle für die antiseptische Vitalamputation ein. Davis stellte bei den histologischen Nachkontrollen eine Metaplasie des zurückgebliebenen Pulpagewebes fest und zeigte die Bildung einer Hartsubstanzbarriere. Er gab 1% Mißerfolge an.

Im weitern wollen wir auf eine eingehende geschichtliche Darstellung verzichten und im Literaturverzeich-

nis die Arbeiten angeben. Es sei lediglich an dieser Stelle insbesondere auf die Veröffentlichungen von O. Müller (Basler Schule), W. Heß (Zürcher Schule), Greth, Gröschel, Neumann und Hermann hingewiesen.

2. Definition

Unter der Vitalamputation der Pulpa verstehen wir die unter Lokalanästhesie und sterilen Kautelen erfolgte Abtragung der gesamten Kronenpulpa unter Belassung der Wurzelpulpen in vitalem Zustande und deren Bedeckung mit einem nicht reizenden „gewebsfreundlichen" Wundverbandsmaterial. Es wird also kein nekrotisches Gewebe zurückgelassen.

In unsern Untersuchungen sahen wir uns allerdings veranlaßt, obige Definition in dem Sinne abzuändern, daß wir auch dann noch von einer Vitalamputation sprechen, wenn nur ein kleiner Teil der Wurzelpulpa zurückbelassen wurde. Wir unterschieden deshalb eine hohe Amputation, wobei wir nur die Kronenpulpa entfernten, von einer tiefen Amputation, bei welcher auch Teile der Wurzelpulpa mitentfernt wurden. Im Falle einer tiefen Amputation teilten wir den Wurzelkanal in Drittel ein und unterschieden die Lage der Abrißstelle (Amputationsstelle) als

a) im inzisalen Drittel liegend (näher der Pulpakammer),
b) im mittlern Drittel liegend,
c) im apikalen Drittel liegend.

3. Vorteile der Amputation gegenüber der Exstirpation, erwarteter Heilungsverlauf und Voraussetzungen für die Vitalamputation

Ueber die Beweggründe, welche zur Amputation veranlassen, hat sich Heß 1921 folgendermaßen geäußert:

„Die Erfahrungen, die mit der Pulpaamputation gemacht wurden, zeigten, daß man mit dieser Methode sehr wenig Mißerfolge erzielte; nach Boenecken sind ½% derselben konstatiert. Diese niedrige Zahl an Mißerfolgen ist gegenüber der Exstirpationsmethode darin zu suchen, daß bei der Amputation geringere Fehlerquellen, namentlich in aseptischer und antiseptischer Hinsicht, bestehen, ferner in der leichten Gesunderhal-

tung des Periodontiums durch Vermeidung jeglichen Druckes in der regio apicalis und Erhaltung der Gewebskontinuität. Im weitern sind bei der Amputationsmethode die Perforationen der Pulpakammer, der Wurzelkanäle und das Abbrechen der Instrumente weniger zu befürchten."

Kronfeld führt 1922 als Gründe zur Amputation folgende an:

1. die Anatomie der Wurzelkanäle, da die Exstirpation in vielen Fällen nach den Untersuchungen von Heß, Fischer, Preiswerk nicht möglich ist;
2. prophylaktische Gründe: da bei Amputation das periapikale Gewebe nicht lädiert und das Abbrechen von Instrumenten vermieden wird;
3. das Verlegen des Operationsfeldes in die übersichtliche Pulpakammer;
4. kosmetische Gründe: da Zähne mit amputierter Pulpa sich nicht verfärben;
5. das Vermeiden der schmerzhaften Exstirpation;
6. biologische Gründe: da die Pulpa als sicherste Wurzelfüllung gilt;
7. nicht voll entwickelte Wurzeln bei Kindern werden weniger verletzt und damit das Wurzelwachstum nicht in Frage gestellt;
8. ökonomische und soziale Gründe: billiges Verfahren.

O. Müller schreibt:

„Die mikroskopische Untersuchung zeigt uns einwandfrei, daß nach Amputation an Stelle von hochdifferenziertem Pulpengewebe ein mehr dem Periodontium ähnliches Gebilde getreten ist. Die ursprüngliche Pulpa hat also eine histologische Umwandlung erfahren. In der Hauptsache ist der Vorgang derart, daß vom Periodontium aus Granulationsgewebe eindringt und Pulpagewebe durchsetzt. Hierauf erfolgt Hartsubstanzablagerung von der Form des sekundären Zementes. Dieses sekundäre Zement, das sich vornehmlich am foramen apicale bildet, kann letzteres vollständig verschließen, was wohl als beste Wurzelfüllung anzusehen ist."

So weit die Ansicht über die Mortalamputation ums Jahr 1920. Die Vorteile, die hiefür angegeben werden, gelten auch im weitesten Sinne für die Amputation der Pulpa unter Lokalanästhesie.

Die Vitalamputation beruht, im Gegensatz zu den bis vor kurzem durchgeführten stark antiseptischen Wurzelbehandlungsmethoden, auf biologischen Grundsätzen; d. h. möglichst den normalen Lebensvorgängen und Lebenserscheinungen angepaßte Behandlungsweise der Pulpa. Sie verläßt sich auf die dem Chirurg längst bekannten reparatorischen und regenerativen Fähigkeiten der Gewebe, in diesem Falle also der Pulpa, bei chirurgischen Eingriffen. Vorerst betrachtete der Zahnarzt die Abwehrmaßnahmen des Pulpengewebes auf phlogogene Reize hin noch als praktisch wertlos und trachtete danach, die „irreparable" Pulpa nach Möglichkeit zu entfernen und die Wundheilung dem besser durchbluteten Periodont zu überlassen. Die Absicht der Vitalamputationsmethode besteht auf alle Fälle darin, durch Bildung einer Hartsubstanz- oder Sekundär-Dentin-Barriere an der Amputationsstelle die darunter zurückgelassenen, an sich weitgehend entfernbaren Pulpenteile lebend zu erhalten. Soll die lebende Pulpa ohne Schaden belassen werden und ihre reparativen Fähigkeiten erhalten bleiben, so darf sie nicht mit „gewebsfeindlichen" Stoffen zeitweilig oder dauernd in Berührung kommen. Es ist deshalb unbedingtes Erfordernis, nur mit biologischen, d. h. „gewebsfreundlichen" und keimfreien Präparaten die Restpulpa zu bedecken. Diese Forderung bedingt natürlich die Ausscheidung sämtlicher Nekrotisierungs- und Aetzmittel während der Behandlung. Darunter fallen alle eiweißfällenden Mittel, insbesondere die Arsenpräparate, Formalin, Phenol, Alkohol, auch Perhydrol u.a.m.

Bei der Vitalamputationsmethode muß hervorgehoben werden, daß nur eine genaue Diagnostik der Pulpa, eine strikte Sterilität der Instrumente und Materialien und exaktes Arbeiten zum Erfolg führen und jede Nachlässigkeit in der Arbeit Mißerfolg bringt. So bietet sie im Falle des Erfolges mehrere Vorteile. Es können chemische, infektiöse und mechanische Schädigungen der regio apicalis, die die Heilungstendenzen der Zahn-

gewebe beeinträchtigen würden, umgangen werden. Die Gewebskontinuität der Wurzelpulpa bleibt intakt und ermöglicht somit eher eine Gesunderhaltung des Periodontes. Hinzu kommen der Wegfall von technischen Schwierigkeiten, angenehmeres, schmerzloses Arbeiten für den Patienten während der Präparation der Pfeilerzähne, geringere Schädigung der Restpulpa durch den Schutz der die Wärme schlecht leitenden Zemente und Calxyl, Umgehung der ungünstigen anatomischen Verhältnisse in der regio ramificationis, Herabsetzung der Fokalinfektionsgefahr und andere Faktoren, die wir später noch anführen werden.

4. Indikation

Ueber die Indikation der Vitalamputation äußern sich verschiedene Autoren folgendermaßen:

Hermann, der Verfechter des Calxyls, indiziert die Vitalamputation mit Calxyl bei artifiziell freigelegten Pulpen und bei der konservierenden Behandlung von Entzündungen oder andern Erkrankungen der Pulpa (sehr weitgehend!).

Münch, mit seinem Pulpatekt: Intakte Zähne, Zähne mit operativ freigelegter Pulpa, Pulpitis acuta serosa, soweit diese Krankheit differentialdiagnostisch einwandfrei festgelegt werden kann, sowie Pulpitis chronica.

Hellner indiziert seine Methode mit Dentinimplantation bei Hyperämie, Pulpitis acuta partialis, sowie chronisch proliferierender Form der Pulpitis aperta.

Greth schließt Hyperämie und Pulpitis acuta partialis aus, da diese Pulpaerkrankungen nicht zu diagnostizieren sind. Er indiziert die Vitalamputation:

1. bei völlig intakten Zähnen zur Vorbereitung für bestimmte prothetische Zwecke, sowie bei artifizieller Eröffnung des Pulpakavums bei der Kavitätenpräparation;
2. unter gewissen Voraussetzungen bei kariösen Zähnen mit chronisch proliferierendem Pulpapolyp;
3. unter bestimmten Bedingungen bei Zähnen mit traumatisch freigelegter, vorher reaktionsloser Pulpa.

Da wir aber außer einer gesunden auch eine lei-

stungsfähige und widerstandsfähige Pulpa erwarten müssen, so ist es verständlich, daß vor allem jugendliche Zähne die besten Aussichten auf Erfolg bieten, da diese zunächst über die größten plastischen und reparativen Kräfte verfügen, außerdem gerade aber auf Grund der im apikalen Teil gut organisierten Gefäßversorgung leichter über das durch die Amputation gesetzte Trauma hinwegkommen werden.

Wannemacher: Nach seinen Erfahrungen ist die Möglichkeit einer erfolgreichen Durchführung der Vitalamputation auch für ältere Patienten gegeben, unter der Voraussetzung, daß es sich um eine klinisch gesunde Pulpa handelt. In diesem Fall sind Kreislaufverhältnisse weit ungünstiger wegen der engen Foramina apicalia; auch die Konstitution des Patienten spielt eine gewisse Rolle.

Heß empfiehlt in seiner Arbeit „Die Pulpaüberkappung, Vitalamputation und Mortalamputation der Pulpa als Faktoren der Prophylaxe der dentalen Herdinfektion" die Methode der Vitalamputation und indiziert sie in praxi für gesunde und leicht hyperämische Pulpen:

1. bei gesunden Brückenpfeilern, deren Pulpa nicht devitalisiert werden soll und wo die Verankerung der Brücke eine tiefergehende Präparation verlangt;
2. bei umfangreichen Füllungen, wo deren Verankerung ohne Verwendung des Pulpakavums nicht möglich erscheint;
3. bei Jacket-Kronen, wo die Präparation des Stumpfes eine Gefährdung der Pulpa erwarten läßt;
4. bei Inlayschienen, wo eine Verankerung der Schiene in die Pulpakammer nötig erscheint.

Weiter betont Heß, daß die Methode der Vitalamputation seines Erachtens heute für gesunde Zähne die experimentelle Nachprüfung bestanden hat. Der Prozentsatz der Erfolge ist gegenüber den andern Behandlungsmethoden so groß, daß wir mit dieser Methode auch prophylaktisch gegen die fokale Infektion vorgehen können.

So können wir feststellen, daß sich die Forscher bezüglich der Indikation der Vitalamputation heute in drei Gruppen prinzipieller Art trennen:

die erste Gruppe, zu welcher wir O. Müller, Ch. Greve, Zajfe, Schatzker, Yagya u. a. zählen, verwirft die Vitalamputation für die tägliche Praxis, solange sie über keine einwandfreie Methode der chirurgischen Pulpitistherapie verfügen;

die zweite Gruppe, die durch Greth, Wannemacher, Prybil, Rebel u. a. angeführt wird, hält die Vitalamputation in der täglichen Praxis als angezeigt, aber nur bei klinisch gesunder Pulpa;

die dritte Gruppe mit Heß, Münch, Hellner, Hermann, Gröschel, M. Hoffmann, Feldmann u. a. erachtet mit Einschränkungen in bezug auf einzelne Pulpitisformen auch entzündete Pulpen durch die Vitalamputation für ausheilungs- und erhaltungsfähig. Sie weisen aber darauf hin, daß hierfür nur leichte partielle und chronische Pulpitiden in Frage kommen, daß aber alle purulenten und gangränösen Formen auszuscheiden haben.

Groeschel sagt: „Die engbegrenzte Indikation der Vitalamputation soll im Hinblick auf die Gefahren der dentalen Herdinfektion als möglicher Weg zu deren Verhütung in einem Teil der von uns behandelten Fälle nicht der Anlaß sein, ganz auf sie zu verzichten!"

5. Ueberdeckungsmittel

Auf der Suche nach einem erfolgreichen Ueberdeckungsmittel, das imstande ist, eine Hartsubstanzbarriere über dem Pulpastumpf zu bilden und einen bakteriendichten Abschluß zu garantieren, werden von verschiedenen Autoren folgende Mittel angepriesen:

1. Elfenbeinpulver: nach den Untersuchungen von O. Müller tritt dasselbe an Stelle des verwendeten Dentinsplitterimplanates; nach seinen neuesten Untersuchungen erwies sich das Sero-Calcium als sehr gutes Ueberdeckungsmittel.
2. Calxyl: nach Hermann, das in der Hauptsache aus Calciumhydroxyd besteht nebst Beimischung von Blutsalzen $NaHCO_3$, NaCl, $CaCl_2$, KCl und eine alkalische Reaktion aufweist, wie sie von Csernyei und Tietze gefordert wurde.

3. Dentinsplitter: nach den Untersuchungen von Hellner, Neuwirth, Feldmann u. a. Es wird mit sterilen Dentinsplittern eine Ueberdeckung durchgeführt.
4. Pulpatekt: nach Münch, eine Paste, die aus Kalk- und Vitaminpräparaten besteht.
5. Vitapulp: nach Flohr, ein Calxyl mit herabgesetzter Alkalität.

In unsern Untersuchungen beschränken wir uns auf das in letzter Zeit viel verwendete und am meisten Erfolg versprechende Calxyl. Es findet nicht nur Anwendung für die Vitalamputation, sondern wird auch bei der Ueberkappung, Exstirpation, Mortalamputation, sowie zur Behandlung von Fisteln, gangränösen Zähnen, dank seiner antiseptischen Eigenschaften herbeigezogen.

Nach den Angaben der Hersteller besitzt das Calxyl alle an ein biologisches Wurzelfüllungsmittel zu stellenden Eigenschaften:

A. Forderungen der Hygiene:

1. leichte Löslichkeit in Wasser;
2. Haltbarkeit der Lösung;
3. Ungiftigkeit;
4. hohe Wirksamkeit bei niedriger Konzentration.

B. Forderungen der Zahnheilkunde:

5. Fäulnisunfähigkeit;
6. anhaltende geringe antiseptische Wirkung;
7. leichte Einführbarkeit;
8. Reizlosigkeit auf Apex und Periodont;
9. keine Verfärbung der Zähne;
10. keine Porosität;
11. leicht entfernbar;
12. bakteriendichter Kanalwandschluß im Bereich der Dentinkanälchen.

C. Nebeneigenschaften:

13. Unschädlichkeit für Mundschleimhaut;
14. Unschädlichkeit für Instrumente;
15. Unschädlichkeit für Operateur;
16. Unschädlichkeit für Wäsche und Kleidung;

17. kein unangenehmer Geruch;
18. wohlfeil.

Wir gehen nicht in allen diesen Dingen mit dem Autor einig, wie wir noch anhand eigener Untersuchungen zeigen werden.

Calxyl ist nicht reizlos; es ätzt ein Kaninchenohr, und die Pulpa verkalkt erst, nachdem ihre Vitalität durch Calxyl herabgesetzt worden ist. Roth fand bei seinen Untersuchungen, daß Calxyl nekrotisierend wirkt und die Pulpa verschorft. Unter der Einwirkung des Calxyls unterliegt das Pulpagewebe von der Amputationsstelle weg einer Nekrose mit anschließender passiver Verkalkung. Es ist denkbar, daß die entstandene Calcificationsschicht eine weitere Calxyldiffusion mehr oder weniger blockiert, so daß das darunterliegende Gewebe vor Nekrose bewahrt wird. Barrierenbildung dort, wo infolge der Konzentrationsabnahme das Calxyl die regenerativen und reparativen Fähigkeiten der Pulpa nicht mehr zu beeinträchtigen vermag.

Heß antwortet: „Mit dieser Annahme stehen aber die bisherigen Resultate anderer Autoren in Widerspruch, wo diese Veränderungen des Pulpagewebes nur ausnahmsweise beobachtet wurden und dann auf Kontusionen, Zerreißungen und Blutungen und entzündliche oder toxische Einflüsse der Pulpa zurückgeführt werden mußten."

III. Eigene Untersuchungen über die Vitalamputationsmethode

1. Operationstechnik bei Vitalamputation

A. Technik der Vitalamputation bei einwurzeligen Zähnen

In diesem Abschnitt geben wir unsere praktische Arbeitsweise an.

Vorgehen in der ersten Sitzung:

Patient W. St., Jahrgang 1922, Beruf, mittelgroßer, asthenischer Typ, eher etwas blasses Aussehen. Befragen nach dem allgemeinen Gesundheitszustand ergibt nichts Verdächtiges.

Befund in der Mundhöhle: linker, oberer, zentraler Incisivus und Eckzahn links sollen als Pfeiler für eine Brücke benutzt werden. Die Mundschleimhaut zeigt nichts Besonderes; die übrigen Zähne sind alle vorhanden und gut gepflegt, keine Wurzelbehandlungen mit apikalen Herden. Eckzahn zeigt große mesiale Silikatfüllung und ist leicht verfärbt. Röntgenaufnahme: Pfeilerzähne: am zentralen Schneidezahn stark ausgebuchtete Pulpakammer, sonst o. B.

Indikation für Vitalamputation: es besteht ein etwas tiefer Biß, die Form der anatomischen Krone im labiopalatinalen Durchmesser zeigt Abweichungen von den Normalmaßen, so daß bei der Präparation die Pulpa gefährdet werden könnte. Bei der Einbeziehung der Pulpakammer in die Präparation erhöhen wir die Festigkeit der Brücke und verbessern das kosmetische Resultat.

Vorgehen in der zweiten Sitzung:

Ergreifen aller nötigen Vorsichtsmaßnahmen, um einen Erfolg der Vitalamputation zu gewährleisten. Bereitstellung folgender Instrumente, die zuvor im Trokkensterilisator sterilisiert worden sind:

1. gesättigte Calxyllösung auf einem speziellen Spirituskocher, womit die Lösung immer vor Gebrauch aufgekocht und körperwarm mit steriler Spritze appliziert werden kann;
2. Injektionsspritze, 5% Jodtinktur, 3% Wasserstoff, Chloroform;
3. sämtliche Cofferdam-Utensilien, sterile Wundschwämme und Wattepelets;
4. Behandlungsinstrumente: Sonden, Pinzetten, Mundspiegel, Exkavatoren, kleine Glasspritzen usw.;
5. Hand- und Winkelstück, sowie Reduzierstück, normallange und halblange Bohrer und Pulpabohrer;
6. Wurzelbehandlungsinstrumente: Kerr-Räumer, Rattenschwanzfeilen, Donaldson-Sonden, Lentulo, Wurzelkanalstopfer usw.;
7. Wurzelkanalfüller Simplex mit verschiedenen Ansätzen;
8. Meßsonden zur Lagebestimmung der Amputationsstelle und zum Legen der Verschlußmaterialien;
9. die allgemein üblichen Füllungsinstrumente sowie Füllmaterialien (Calxyl, Zement usw.).

Ausführung der Vitalamputation bei einwurzeligen Zähnen:

Nach Lokalanästhesie (2% Panthesin, Novocain oder Syntocain) wurde Cofferdam gelegt und das Operationsfeld mit 5% Jodtinktur und 3% Wasserstoff desinfiziert. Eröffnung des Zahnes von palatinal (bzw. lingual), um die Uebersicht über das Operationsfeld am besten zu gewährleisten. Nach Erreichen des Pulpakammerdaches wurde erneut mit 5% Jodtinktur das Operationsfeld gereinigt und die Kammer mit langen sterilen Rosenbohrern sorgfältig geöffnet und ausgeräumt. Pulpareste und Dentinspäne wurden mit Exkavator und Häkchensonde entfernt. In diesem Stadium wurde mittels Meßsonde die Lage der Amputationsstelle genau bestimmt und anhand des Röntgenbildes kontrolliert. Eine weitere tiefere Amputation der Wurzelpulpa erfolgte mit ebensoweiten Rosenbohrern wie der Kanaldurchmesser beträgt, damit sich die Pulpa nicht um den Bohrer wickelte und sie so tiefer abgerissen wurde, als es erwünscht war. Auf der Höhe der

Amputationsstelle wurde mit umgekehrt-kegelförmigem Bohrer eine kleine Stufe in der Kanalwandung angebracht. Ausspritzen der Kammer und des Kanals mit abgekochter, körperwarmer, gesättigter Calxyllösung mittels einer Glasspritze und nachfolgende Reinigung mittels 3% Wasserstoff und Wundschwamm. Der so vorbereitete Zahn wurde nun mit Calxylpaste mittels des Wurzelkanalfüllers Simplex oder Lentulo abgefüllt, wobei man insbesondere darauf bedacht war, jeglichen Druck auf die Restpulpa zu vermeiden. Mit Chloroformtupfer wurde dem Calxyl die Feuchtigkeit entzogen und die Ueberreste möglichst entfernt und das Kanallumen mit dem Warmluftbläser getrocknet. Ueberdeckung des Calxyls mit einer Zinkoxyd-Eugenol-Schicht oder schnellhärtendem Zement. Verschluß mit Harvard-Zement. Röntgenkontrolle.

Zur Schmerzstillung: 1. Tag 3×1 Tablette Saridon (Treupel u.a.m.).

Bei Vitamindefizit verordneten wir eine Vitaminzufuhr und Unterstützung der natürlichen Abwehrkräfte durch Solluxbestrahlung, Heizkissen, Ernährung oder ähnliches.

Traten während der Ausführung der Vitalamputation Blutungen auf, so stillten wir dieselben mittels Calxyllösung oder 3% Wasserstoff; auf alle Fälle wurde das Calxyl nie vor der endgültigen Blutstillung gelegt, um somit jeder Möglichkeit eines unerwünschten Heilungsverlaufes durch eventuellen Druck (Stase) auf die Restpulpa aus dem Wege zu gehen.

Nach 3—5 Tagen waren die meisten Patienten beschwerdefrei.

a) Amputation an einwurzeligen Zähnen in der Kanaltiefe:

Die Vitalamputation der einwurzeligen Zähne in der Kanaltiefe, d. h. eine tiefe Amputation im apikalen oder mittlern Drittel des Wurzelkanals, bereitet Schwierigkeiten. Es fehlt hier schon meistens die Uebersicht des Operationsfeldes, ferner treten anatomische Abwegigkeiten auf, und das verlangte drucklose Arbeiten und die Anlegung einer exakten Stufe bereiten Hindernisse in der Methodik und können der Grund für Mißerfolge

sein. Bei unsern Untersuchungen stellten sich folgende Ursachen erschwerend in den Weg:

1. genaue Lagebestimmung der Amputationsstelle fällt schwerer, um so tiefer dieselbe liegt, d. h. um so mehr wir uns der totalen Exstirpation nähern;
2. nicht zu übersehende Schwierigkeiten bietet das Abfüllen mit den Verschlußmaterialien des tief amputierten Zahnes. Die Vermeidung des Druckes sowie restlose Entfernung der Dentinspäne wie des Calxyls, Trocknung des Kanals und Kenntnis der genauen Lage der Abrißstelle erschweren das Vorgehen;
3. unsere Erfahrung erwies, daß ein tief amputierter einwurzeliger Zahn, wie es sich auf Grund experimenteller Versuche zeigte (s. S. 34 u. ff., Abschnitt B), sehr „massig" abgefüllt werden muß, um bei der spätern Aufbereitung des Kanals zur Aufnahme eines Stiftes u.a.m. keine Unannehmlichkeiten zu bereiten.

b) Amputation an einwurzeligen Zähnen beim Kanaleingang:

Es stellten sich bei unsern Untersuchungen keine größern Hindernisse in den Weg. Wenn wir die Pulpakammer zur Retention einer partiellen Krone heranziehen wollen, müssen wir das inzisale Drittel des Wurzelkanals zur Legung der Ueberdeckungsschicht von 5 mm Dicke über der Amputationsstelle verwenden.

Falls die Pulpakammer nicht zur Retention beansprucht wird, weil als Ankerform eine partielle Fournierkrone oder Stiftchenleisteneinlage gewählt wird, müssen wir nur die Kronenpulpa entfernen und die ersten 2 mm der Wurzelkanalpulpa. Dadurch erreichen wir die Möglichkeit einer schmerzlosen Verankerung der nachher anzubringenden Stiftchen und Herabsetzung der sekundären Infektionsgefahr.

Allgemein kann man sagen, je tiefer die Amputationsstelle bei einwurzeligen Zähnen liegt, desto größer werden die zu überwindenden Schwierigkeiten und damit in enger Beziehung stehend um so fraglicher der zu erwartende Erfolg.

B. Technik der Vitalamputation bei mehrwurzeligen Zähnen

Vorgehen in der ersten Sitzung:

Hier gilt das gleiche wie es bei den einwurzeligen Zähnen (S. 17) geschildert wurde.

Vorgehen in der zweiten Sitzung:

Ausführung der Vitalamputation an mehrwurzeligen Zähnen

In Abänderung der Technik für einwurzelige Zähne wird bei intakten, wenig kariösen Molaren die Aufarbeitung des Schmelzes und der Dentinschichten vor dem Legen des Cofferdams in Angriff genommen. Im übrigen gleiches Vorgehen bei der Vitalamputation, wie es für einwurzelige Zähne angegeben wurde (s. S. 17).

a) Amputation an mehrwurzeligen Zähnen in der Kanaltiefe:

Es gilt das Gleiche wie für einwurzelige Zähne, so wir eine tiefe Amputation ausführen. Dieselbe ist meistens wegen der anatomischen Form der mesialen Wurzeln unterer Molaren und der bukkalen Wurzeln oberer Molaren kaum angezeigt.

Wird das Pulpakavum zur Verankerung herangezogen oder Stiftchen in das Dentin versenkt, so verlegen wir die Amputationsstelle ins inzisale Drittel des Wurzelkanals.

Wenn aus irgendwelchen Gründen der vitale Kanal für einen Stiftaufbau benutzt werden soll, müssen wir auch hier tief im apikalen Drittel amputieren, mittels Sonde genau abmessen, wie lang der Kanal ist, und uns vergewissern, ob noch ein Stiftaufbau in der mindestens 5 mm dicken Verschlußschicht zu verantworten ist.

Die Verhältnisse bei mehrwurzeligen Prämolaren des Oberkiefers sind meistens bedeutend ungünstiger; hier liegen allgemein grazilere Wurzeln vor, und die Ausdehnung der Pulpakammer ist weniger groß.

b) Amputation an mehrwurzeligen Zähnen beim Kanaleingang:

Diese Methode der Vitalamputation, die der Technik der Mortalamputation weitgehend entspricht, zeigte in

unsern Untersuchungen gute Resultate. Insbesondere sei hervorgehoben, daß der Pulpakammerboden stark mithilft, den auf die Amputationsstelle ausgeübten Druck aufzunehmen und auf die Kanalwände weiterzuleiten. Des weitern helfen auch Rauhigkeiten in den Kanal- und Kammerwänden viel mit, die Haftfähigkeit des Zementes zu erhöhen.

Unsere bisherigen Erfahrungen zeigen uns, daß die Vitalamputation bei ein- und mehrwurzeligen Zähnen beim Kanaleingang (d. h. der eigentlichen Amputation im ursprünglichen Sinn) gute Erfolge erwarten läßt, während die Amputation in der Kanaltiefe (beinahe Exstirpation) seitens des behandelnden Zahnarztes eine Beherrschung und gewissenhafte Aus- und Durchführung der Operationstechnik verlangt, sowie viel Erfahrung und Einhaltung aller Vorsichtsmaßnahmen, wenn sie zum vollen Erfolg führen soll.

2. Die Amputationsstelle

Da der Lage der Amputationsstelle und dem Zustand der Pulpa an dieser Stelle nach ausgeführter Operation eine nicht unwesentliche Rolle zukommt, haben wir Untersuchungen in dieser Richtung unternommen.

A. Die Lage der Amputationsstelle

Die Wahl der Lage der Amputationsstelle ist im weitesten Sinne von der Ausdehnung der Schleifarbeit und der Ankerform abhängig, wobei den Sicherungsfaktoren gegen Fokalinfektion durch Sekundärinfektion während der Bearbeitung größte Beachtung geschenkt werden muß. Ferner zeigt sich auch eine Abhängigkeit von den anatomischen Verhältnissen des Wurzelkanals, des Periodonts, sowie des Alters des Patienten.

Bezüglich der Abhängigkeit der Ankerform von der Lage der Amputationsstelle möchten wir an dieser Stelle darauf hinweisen, daß

1. wenn die Festigkeit der Brücke, Halt oder andere physikalische Faktoren eine Stiftlänge von 1 cm Länge verlangen, die Lage der Amputationsstelle

mindestens 1,5 cm tief liegen muß (aus später zu erwähnenden Gründen);

2. wenn wir die Retention eines Ankers durch Stiftchen, die ins Dentin neben die Pulpa versenkt werden, erhöhen wollen, müssen die Enden der Stiftchen über der Amputationsstelle liegen (d. h. die Stiftchenenden liegen in ihrer Endlage inzisalwärts der Amputationsstelle).

Diese beiden Forderungen sind aus prophylaktischen Sicherheitsgründen einer eventuellen Sekundärinfektion gegenüber bedingt.

Wir möchten hier kurz angeben, wie wir in praxi mittels der metrischen Methode die Lage der Amputationsstelle gemessen haben und die verschiedenen Dicken der Verschlußschichten feststellten.

Wir nehmen eine in Millimeter eingeteilte Donaldson-Sonde, mit welcher wir nach jeder Applikation der Amputationsinstrumente genau abmessen können, wie tief wir im Kanal vorgerückt sind. Haben wir die gewünschte Tiefe erreicht, so können wir die Anzahl Millimeter an der Sonde ablesen und ermitteln somit die Lage der Amputationsstelle in Millimeter bzw. deren Entfernung von der Eröffnungsstelle im Schmelz. Analog können wir beim Legen der Verschlußschichten mit derselben Sonde unter ständiger metrischer Kontrolle die Dicke der gelegten Schichten kontrollieren.

Damit die Amputationsstelle nicht tiefer zu liegen kommt, als erwünscht ist, benützen wir ebenso weite oder eher etwas breitere Rosenbohrer als der Durchmesser des Kanals beträgt.

Es ist von großer Wichtigkeit, die genaue Lage der Amputationsstelle zu kennen, damit die Calxylschicht genau dem Pulpastumpf aufliegt und die Calxylpaste ohne jeglichen Druck mittels des Wurzelkanalfüllers gelegt werden kann. Denn bei der Ueberschichtung der Restpulpa, die ja unter der Wirkung der Anästhesie erfolgt, kann uns der Patient keinerlei Angaben darüber machen, wie tief wir vorgedrungen sind, so daß wir ganz allein auf unsere metrischen Maße angewiesen sind, um wirklich lege artis vorgehen zu können.

B. Der Pulpazustand nach unmittelbar erfolgter Amputation

Folgende Untersuchungen geben uns ein Bild vom Zustand der Abrißstelle im Wurzelkanal und von der amputierten Pulpa.

Versuchsanordnung:

Ein- und mehrwurzelige, vitale Zähne, die meistens aus orthodontischen Gründen extrahiert werden sollten, wurden unter Anästhesie mit den üblichen Amputationsinstrumenten amputiert. Die Amputationsstelle wurde zum Teil in die Pulpakammer, teils in das inzisale, teils in das mittlere und teils in das apikale Drittel der Wurzelkanäle verlegt. Ausspritzen der Wurzelkanäle mit Calxyllösung und 3% Wasserstoff. Sofort danach Extraktion und die Zähne in 10% Formalinlösung einlegen.

Histologische Untersuchung:

Dabei ergab sich in den von uns untersuchten 10 Fällen grundsätzlich dasselbe Bild (s. Abb. 1. und 2). Wir konnten feststellen, daß

1. die Abrißstelle der Pulpa — sei es beim Kanaleingang oder in der Tiefe des Kanals — sich als glatte Fläche zeigt;
2. der Zustand des Pulpagewebes sich innert der kurzen Zeit zwischen Amputation und Extraktion nicht geändert und durch das gesetzte Amputationstrauma in seiner morphologischen Struktur nicht wesentliche Verletzungen erfahren hat.

Die Pulpa erschien in den meisten Fällen als zusammenhängend unter der Amputationsstelle, die Gefäße stark mit Erythrozyten angefüllt, und in der Nähe der Amputations- bzw. Abrißstelle der Pulpa war die Odontoblastenschicht hie und da vom Dentin losgelöst. (Doch sehen wir diese Loslösungen von Geweben auch bei einer nicht amputierten Pulpa, so daß sie also eher durch die histologische Technik bedingt sein werden, als zufolge des Amputationstraumas.) Aus diesen Versuchen ergibt sich, daß die Restpulpa befähigt ist, mit dem ihr zur Verfügung stehenden Gewebe und insbesondere dem guterhaltenen Gefäßsystem eine Abheilung

der Amputationswundfläche zu erzielen, so daß sich eine Hartsubstanzbarriere oder eine bindegewebige Vernarbung bilden kann.

Abb. 1
Incisivus nach Amputation im inzisalen Drittel
Patient 65 Jahre alt,
Pulpa atrophisch



Abb. 2
Vergrößerung aus Abb. 1
Beachte: Gewebszustand der Pulpa gut erhalten,
Vergrößerung 400fach

3. Das Ueberdeckungsmittel Calxyl

1. Zur Feststellung der antiseptischen Wirkung des Präparates behandelten wir gangränöse Zähne. Mit allen Vorsichtsmaßnahmen und unter Cofferdam wurde Ausspritzung mit gesättigter Calxyllösung vorgenommen und nach der dritten Sitzung der Zahn mit Calxyl wurzelgefüllt. Röntgenkontrolle ergab nach vier Monaten die Ausbildung apikaler Herde.

2. Versuche über die antiseptische Wirkung der Calxylpaste im bakteriologischen Institut ergaben:

a) auf Zucker-Bouillon nach 6 Tagen kein Wachstum,
b) auf Eier-Bouillon nach 6 Tagen kein Wachstum,
c) auf Tarozzi-Bouillon nach 6 Tagen kein Wachstum.

Eine nach zwei Monaten erfolgte Nachkontrolle ergab auch kein Wachstum, so daß das Calxyl als steril anzusprechen ist, voraussichtlich wegen der antiseptischen Wirkung, die das Bakterienwachstum hemmt.

3. Leider ist das Calxyl immer wieder verschieden in seiner Zusammensetzung. Messungen über den pH-Wert (der sehr stark alkalisch ist) lassen immer große Unterschiede erkennen, die weitgehend vom CO_2-Gehalt der Luft abhängen (Prader). Die Bedeutung des Mittels liegt darin, daß der pH-Wert der Pulpa normalisiert wird. Gleichzeitig steigt aber die Infektionsgefahr durch Speichelsekundärinfektion, welche in diesem pH-Bereich besser angeht.

Betreffend die Röntgensichtbarkeit wäre es erwünscht, wenn dieselbe erhöht werden könnte, da es nicht immer gelingt, anhand des Röntgenbildes die genaue Lage und Dicke der Calxylschicht abzulesen.

4. Da uns die Unübersichtlichkeit bei einwurzeligen Zähnen und die Anästhesiewirkung beim Applizieren des Calxyls meistens erschwerend in den Weg traten, haben wir an experimentellen Versuchen unser Arbeiten kontrolliert. Wir wollten hauptsächlich feststellen, welche Instrumente sich am besten zum Abfüllen des Kanals mit Calxyl eignen, und wie wir am besten die Calxylreste entfernen können.

Versuchsanordnung:

Entfernung der Pulpa an extrahierten Zähnen. Ausräumung sowie Trocknung der Wurzelkanäle mittels Rattenschwanzfeilen, Kerr-Räumern, 3% Wasserstoff, Trockenluftbläser und im Parallelversuch mit 3% Wasserstoff und absolutem Alkohol. Betreffend die mechanische und chemische Reinigung der Wurzelkanäle waren die Verhältnisse an diesen Phantomversuchen weitaus günstiger als am Patienten. Calxylabfüllung erfolgte mit folgenden Instrumenten:

1. Wurzelkanalstopfer von verschiedener Länge und Dicke,
2. Wurzelkanalfüller Lentulo,
3. Wurzelkanalfüller Simplex (s. Abb. 3).

Anhand der hergestellten Schliffpräparate konstatierten wir:

1. Die mit dem Wurzelkanalstopfer abgefüllten Kanäle zeigten eine poröse Füllung mit Lunker und schlechte Wandständigkeit. Die Resultate mit fest angerührter Paste waren besser, doch konnte dabei der Druck auf den Pulpastumpf nicht mehr genau dosiert werden. Die Trocknung des Kanals mit Wasserstoff und Trockenluftbläser erwies sich als gleich gut wie bei Anwendung des absoluten Alkohols. Die schlechtesten Resultate erhielten wir mit dünn angerührter Paste: große Kontraktion, viele Lunker und poröse Stellen.

2. Die Applikation des Calxyls mit dem Wurzelkanalfüller Lentulo in pastenförmiger Konsistenz zeigte mittelmäßige bis sehr gute Resultate, obwohl auch hier poröse Stellen auftraten. Die Wandständigkeit war nicht genügend dicht. Bezüglich der Art des Trocknens mit 3% Wasserstoff allein und mit absolutem Alkohol konnten wir keinen qualitativen Unterschied feststellen.

3. Die mit dem Wurzelkanalfüller Simplex erreichten Resultate waren in bezug auf Porosität gleich wie mit Lentulo, obwohl die Paste, bei vorliegendem Modell des Simplex, mit destilliertem Wasser sehr dünn angerührt werden mußte, damit dieselbe durch die dünnen Kanülen passieren konnte. Deshalb entstand aber auch eher eine Kontraktion des Calxyls im Wurzelkanal, und es bildeten sich Lunker. Bei Anwendung eines Wurzelkanalfüllers mit Kanülen verschiedener Länge und verschiedener Breite des Durchmessers gelang das Abfüllen am besten. Durch die Variation der Kanülenlänge, die mit der gemessenen Kanallänge, und der Kanülenbreite, die mit der Kanalbreite übereinstimmen, können wir die Paste dicker anrühren.

Diese verschiedenen Formen der Kanülengröße erlauben uns ein individuelles Ueberschichten der Amputationsstelle, sei sie im apikalen oder inzisalen Drittel des Wurzelkanals oder beim Kanaleingang selbst gelegen.

Das Ueberdeckungsmittel kann damit vorteilhaft, ohne Verschmierung der Kanalwände und ohne Ausübung jeglichen Druckes, genau in enge Berührung mit den Amputationswundflächen gebracht werden.

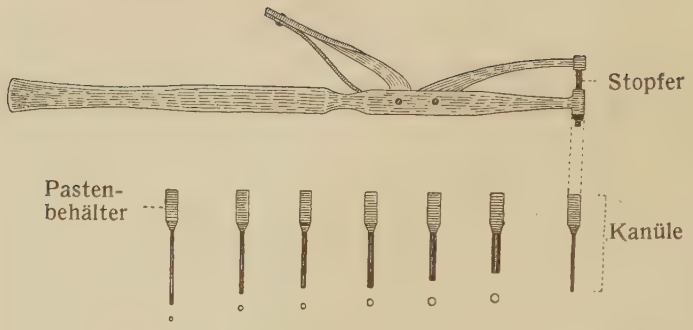

Variationen der Kanülenformen zur Abfüllung mit Calxyl, je nach Lage der Amputationsstelle

Abb. 3

Wurzelkanalfüller Simplex mit verschieden langen und breiten Kanülen

Als sehr nachteilig erwies sich beim Abfüllen des Kanals mit dem Lentulo oder den Wurzelkanalstopfern die Verschmierung der darüber gelegenen Kanalwand mit Calxyl. Mittels Chloroform können wir die in den Retentionsstellen der Kanalwand haftenden Calxylreste nicht beseitigen. Durch nochmaliges Anrauhen der Kanalwände mit Rosenbohrern oder umgekehrt-kegelförmigen Bohrern können wir versuchen, die Dentinspäne und Calxylreste zu entfernen, doch bereitet deren restlose Entfernung Schwierigkeiten, da der Kanal durch die Calxyllösung und 3% Wasserstoff bereits benetzt worden ist.

Somit ergibt sich, daß mit dem Wurzelkanalfüller Simplex in abgeänderter Form die obenbeschriebenen Schwierigkeiten am besten überwunden werden können.

4. Der Verschluß des Kanals über der Calxyllage

Die erschwerte Technik der Abfüllung des Kanals nach ausgeführter Vitalamputation veranlaßte uns, eine Reihe experimenteller Untersuchungen auszuführen, um Aufschluß zu erhalten über die Verschlußmöglichkeiten der Amputationswundfläche.

Dabei untersuchten wir die Materialien auf:

a) Brauchbarkeit bei Vitalamputation,
b) Bakteriendurchlässigkeit und Sterilität,
c) Haftfähigkeit im Kanal,

und zwar verwendeten wir für diese Untersuchungen folgende Materialien:

1. Zinkoxyphosphatzemente:
   a) Harvard-Zement,
   b) Drala-Steinzement,
   c) Caulk-Zement;
2. Zinkoxyd-Eugenol;
3. Calxyl;
4. Silberamalgam.

Wir sind uns im klaren, daß gerade in der Kronen- und Brückenprothetik, wo die Behandlung in mehrern Sitzungen erfolgt und daher der zu behandelnde Zahn immer wieder dem Speichelzutritt, d. h. einer Sekundärinfektion, ausgesetzt sein wird, der unbedingt in jeder Beziehung dichte und gut haftende Verschluß über der Amputationswunde strengtes Erfordernis ist.

A. Versuche über Brauchbarkeit, Bakteriendurchlässigkeit und Sterilität der verwendeten Materialien

Die Ueberprüfung der Materialien im bakteriologischen Institut in bezug auf ihren Keimgehalt ergab, daß das Zinkoxyd-Eugenol und die Zemente als nicht keimhaltig anzusehen sind, so wie sie uns von der Fabrik geliefert werden.

Bei allen Materialien, d. h. Zementen und ihren Flüssigkeiten, Eugenol und Zinkoxyd, ergab sich bei Prüfung auf:

1. Eier-Bouillon: kein Wachstum, nach 6 Tagen und nach 2 Monaten;
2. Zucker-Bouillon: kein Wachstum, nach 6 Tagen und nach 2 Monaten;
3. Tarozzi-Bouillon: kein Wachstum, nach 6 Tagen und nach 2 Monaten.

Daraus ersehen wir, daß die Mittel eine bakterienwachstumshemmende Wirkung besitzen.

Ueber die Brauchbarkeit der Materialien bei Vitalamputation und die Bakteriendurchlässigkeit machten wir folgende Untersuchungen:

Versuchsanordnung (s. Abb. 4):

An extrahierten einwurzeligen Zähnen wurde die Pulpa in toto entfernt oder tief amputiert und der Kanal mit Kerr-Räumern, Rattenschwanzfeilen und Wattennadeln gereinigt. Daraufhin wurden die Kanäle chemisch gesäubert, und zwar in einer Versuchsreihe nur mit 3% Wasserstoff und dem Trockenluftbläser (in Tabelle ①: Tl = Abkürzung für Trockenluftbläser) und

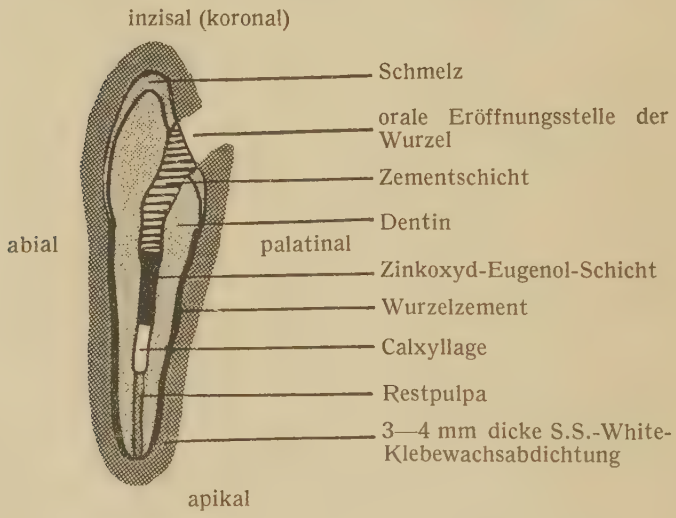

Abb. 4
Schematische Skizze der Versuchsanordnung
(Medianschnitt durch Caninus)

in einer zweiten Versuchsreihe mit 3% Wasserstoff und absolutem Alkohol gut ausgewischt und getrocknet.

Beim Abfüllen mit Calxyl wurde mit Chloroform der Calxylpaste die Feuchtigkeit entzogen.

Die so zubereiteten Zähne wurden auf die in der Tabelle angeführte Art und Weise mit den verschiedenen Materialien abgefüllt. Zum Schluß wurde der Zahn an seiner ganzen Oberfläche mit einer zirka 3—4 mm dicken Klebewachsschicht abgedichtet, außer an der oralen Eröffnungsstelle in der Gegend des Tuberkulums auf der palatinalen Seite des Zahnes (= ② in Tabelle:

Abb. 5
Figuren 1—10 zu Tabelle

oral offengelassen), wo die Stelle freigelassen wurde. Nun wurden die Zähne in die Azur-Eosin-Lösung nach Romanowsky-Giemsa gelegt, und zwar eine Serie 8 Tage lang und die andere während 21 Tagen bei 11

Grad Celsius Zimmertemperatur. Nachher wurden von den Zähnen Schliffpräparate hergestellt.

Anhand obengenannter Tabelle wollen wir die Versuchsanordnung und die erhaltenen Resultate zeigen und beschreiben.

Was besagen uns diese Versuche?

1. Die Wandbeständigkeit der Füllungsmaterialien:

a) Zinkoxyphosphatzemente:
Harvard,
Drala,
Caulk;

b) Zinkoxyd-Eugenol,

c) Calxyl,

ist nicht absolut dicht. Aus diesem Grunde kann sich zwischen Füllungsmaterial und Dentin, d. h. der Kanalwand, ein Spalt von verschiedener Größe bilden.

2. Dieser Spalt (Hohlraum zwischen Füllung und Dentin) ermöglicht der Farbstofflösung das Vordringen in die Tiefe des Kanals.

3. Daraus folgern wir, daß, wenn auch die Zemente an und für sich im abgebundenen Zustand antiseptisch wirken und bakterienundurchlässig sind (Müller, Seitz, Weigele, Rohrer, Eisfeld, Müller Fritz, Pfaffenbarger, Pröll, Sauder usw.), doch eine Infektion der Restpulpa durch das Vordringen der Bakterien dem Spalt entlang eintreten könnte.

4. Die Reinigung der Kanäle mit 3% Wasserstoff und Trockenluftbläser oder mit 3% Wasserstoff und absolutem Alkohol ändern in bezug auf die Wandbeständigkeit der Materialien nicht viel. Wir können keinen qualitativen Unterschied feststellen.

5. Die Technik der Abfüllung der verschiedenen Materialien bietet große Schwierigkeiten. Die besten Resultate erhielten wir für Calxyl mit den Wurzelkanalfüllern Simplex und Lentulo und für die Zemente und Zinkoxyd-Eugenol mittels Wurzelkanalstopfer, bei möglichst dick angerührter Konsistenz.

6. Wir haben den Eindruck erhalten, daß Harvard-Zement besser verschließt und weniger porös und brüchig ist als Drala-Steinzement.

7. Den dichtesten Abschluß erhielten wir mit Silberamalgam.

Woher rührt nun die festgestellte Randdurchlässigkeit für den Farbstoff zwischen Wurzelwand und Abschlußmittel?

Wir müssen ganz allgemein annehmen, daß dieser Spalt mit den Volumschwankungen der Zemente zusammenhängt; kontrahiert die Masse, so gehen die Wege neben dem Füllungskörper in die Tiefe. Diese Volumschwankungen wurden beobachtet von Pröll, Dieck, Radmann, Friedrich, Pfaffenbarger und Sauder. Sie sind im wesentlichen bedingt durch den Hydratisierungsvorgang; nach Pröll stellen sie teilweise die Folge der Elastizität der Masse dar. Dieck weist darauf hin, daß die Feinheit des Pulvers, das Mischungsverhältnis und die Mischungsdauer sehr wichtige Faktoren darstellen. Rasch angerührter Zement wird schneller rissig. Je mehr Pulver zugesetzt wird, um so geringer sind die Kontraktionserscheinungen. Nach Untersuchungen von Castan ist die Kontraktion der Zemente erhöht, wenn dieselben sich in einem Milieu abbinden, das nicht mit Wasser gesättigt ist. Normalerweise ist im Munde ein wassergesättigtes Milieu vorhanden, so daß also dadurch die Kontraktion auf ein Mindestmaß herabgesetzt wird. Ob aber dasselbe gilt, wenn während des Abbindens der Zemente jede Feuchtigkeit durch Cofferdam abgehalten wird, wäre noch näher zu untersuchen.

Unseres Erachtens wird bei unsern Versuchen der Spalt durch die zurückbleibenden Calxylreste, Dentinspäne und Wandfeuchtigkeit der Kanäle bedingt sein, die die Abbindung des Zementes wesentlich stören. So wird insbesondere das im Calxyl reichlich vorhandene Calciumhydroxyd (CaOH) den Abbindeprozeß des Zementes beeinflussen, so daß es zu einer geringen Volumschwankung kommt.

Daraus ersehen wir also, daß mehrere Faktoren für die Volumschwankung der Zemente verantwortlich gemacht werden, und es wird schwer sein, einen wirklich spaltlosen Abschluß zu erhalten; damit ist aber auch die Bakterienundurchlässigkeit der Zemente in Frage gestellt.

Auf Grund dieser Tatsachen muß die Verschlußschicht über der Calxyllage während der Behandlung durch eine Lackschicht möglichst vor Infektionsgefahr

geschützt sein, und nach jeder Sitzung ist der Zahn mittels einer Zelluloidkappe, die mit Zinkoxyd-Eugenol eingesetzt wird, zu bedecken.

B. Versuche über die Haftfähigkeit der verwendeten Materialien

Wir stellten uns die Frage, wieviel Kilogramm an Belastung es braucht, um einen Pfropf (aus Zement, Zinkoxyd-Eugenol usw.) von 2 bzw. 4 mm Dicke im Wurzelkanal zu verschieben oder zu zerstören. Die angewendete Belastung gibt uns Anhaltspunkte über die Haftfähigkeit der Materialien.

Versuchsanordnung (s. Abb. 6. u. 7):

An einwurzeligen, extrahierten Zähnen wurde der Wurzelkanal mit einem Fissurenbohrer von 2 mm

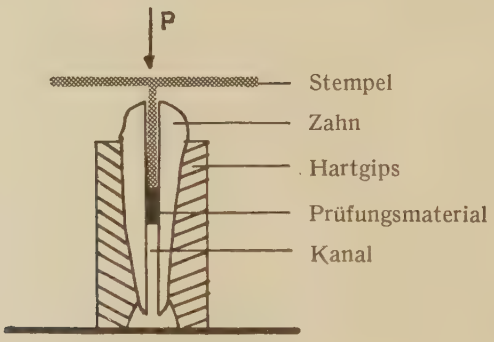

Abb. 6
Skizze der Versuchsordnung

Durchmesser gleichmäßig ausgebohrt. Abmessen der Kanallänge. Reinigung bzw. Trocknung des Kanals mit 3% Wasserstoff und absolutem Alkohol. In einer ersten Versuchsreihe Legen einer 2 mm dicken Schicht in die Kanäle und in einer zweiten Versuchsreihe einer 4 mm dicken Schicht, und zwar mit folgenden Materialien:

a) Harvard-Zement,
b) Drala-Steinzement,
c) Zinkoxyd-Eugenol,
d) Calxyl.

Ein Hartmetallstempel von 1,9 mm Durchmesser diente als Ueberträger der Belastung. Jeder Versuchszahn wurde in Zahnachsenrichtung senkrecht zur Horizontallage in Hartgips eingebettet. Nach 12 Stunden wurden die Versuchsmodelle einer steigenden Druckbelastung ausgesetzt.

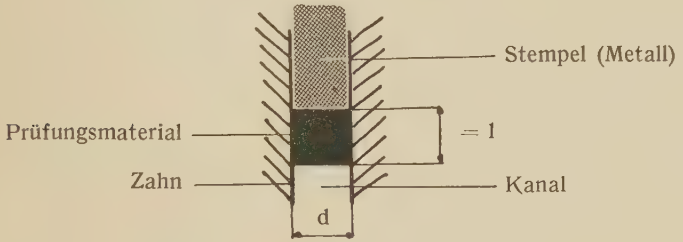

Abb. 7
Detail aus voriger Skizze (Abb. 6)

Zur Aushöhlung des Wurzelkanals verwendeten wir einen Fissurenbohrer von 2 mm Durchmesser = d. Die Füllungen wurden nicht in die Pulpakammer gelegt, da ja dort ohnehin bessere Retention. Ermittlung der Schichtdicke = l durch Messung mittels Sonde.

Einmal $l = 2$ mm
$l = 4$ mm

Der Durchmesser betrug immer 2 mm
$d = 2$ mm

p = Haftfähigkeit = Reibungswiderstand der Füllungsmaterialien in Form eines Zapfens. Ist P der auf den Zementzapfen ausgeübte Druck in kg, l die Länge des Zapfens bzw. Schichtdicke, so ist

p die Haftfähigkeit $= \frac{P}{\pi \cdot d \cdot l}$

Resultate (Durchschnitt von je 3 Versuchen):

1. Harvard-Zement: Wir belasteten bis zur Verschiebung des Zementzapfens.
   a) $l = 2$ mm $d = 2$ mm, ausgehaltene Belastung $P = 16{,}550$ kg, p = Haftfähigkeit $= 132{,}4$ kg/cm²;

b) l = 4 mm d = 2 mm, stürzte bei einer Belastung von 35 kg nicht ein, welches einer Haftfähigkeit = 140 kg/cm² entspricht.

2. Drala-Steinzement:
   a) l = 2 mm d = 2 mm, ausgehaltene Belastung P = 8,5 kg, p Haftfähigkeit = 68 kg/cm²;
   b) l = 4 mm d = 2 mm, ausgehaltene Belastung P = 35 kg, p = Haftfähigkeit = 140 kg/cm².
3. Zinkoxyd-Eugenol:
   a) l = 2 mm d = 2 mm, ausgehaltene Belastung P = 8 kg, p = Haftfähigkeit = 64 kg/cm²;
   b) l = 4 mm d = 2 mm, ausgehaltene Belastung P = 28 kg, p = Haftfähigkeit = 112 kg/cm².
4. Calxyl:
   a) l = 2 mm d = 2 mm, ausgehaltene Belastung P = 3,5 kg, p = Haftfähigkeit = 28 kg/cm²;
   b) l = 4 mm d 2 = mm, ausgehaltene Belastung P = 6,2 kg, p = Haftfähigkeit = 24,8 kg/cm².

Die Ergebnisse sind sehr instruktiv und geben Auskunft über die Haftfähigkeit der Zemente innerhalb des Kanals, der nicht wie in vivo konisch, sondern überall gleich breit belassen wurde, so daß der Widerstand einzig von den Retentionsstellen der Kanalwand und der Klebekraft der Zemente abhängig war.

Auffallend ist die Abhängigkeit der Haftfähigkeit von der gewählten Schichtdicke. Der Harvard-Zement zeigte auch hier wiederum das beste Resultat, indem er schon bei einer Schichtdicke von 2 mm imstande ist, 132,4 kg/cm² Belastung zu ertragen.

Diese Zahlenwerte sagen uns, daß wir bei einer Schichtdicke von 4 mm über der Calxyllage die Verschlußschicht einer Belastung aussetzen können, die imstande sein wird, den auf sie ausgeübten Kaudruck auszuhalten.

Wie verhält es sich mit der Haftfähigkeit der Amalgame?

Castan sagt: „Auf einem glattpolierten Glas, Elfenbein oder Gold ist die Haftfähigkeit des Amalgams und der Zemente (Zinkoxyphosphat) gleich groß, d. h. sie beträgt nahezu null. Die Haftfähigkeit der Materialien ist einerseits abhängig von den Retentionsstellen, Stufen, Rauheiten im Zahn und andererseits aber von der Korngröße der Materialien. Die Zemente besitzen eine bedeutend größere Haftfähigkeit als die Amalgame, weil sie eine viel kleinere Korngröße aufweisen als die Silberamalgame. Aus diesem Grunde können sie auch besser in die Rauheiten des Dentins eindringen. Auch die geringen Volumschwankungen der Amalgame beim Härten (Kontraktion) wirken sich bezüglich ihrer Haftfähigkeit nachteilig aus."

Auf Grund der Versuche betreffend den Verschluß über der Calxyllage folgern wir: der Verschluß mit Silberamalgam, der bezüglich der Farbdurchlässigkeit sehr gute Resultate zeigte, ist nur selten angezeigt, da

die grobe Korngröße des Amalgams, welche die Haftfähigkeit stark herabsetzt,

die große Wärmeleitfähigkeit,

das Kondensieren des Amalgams, wodurch wir einen Druck auf Restpulpa ausüben,

sowie die Verfärbung des Zahnes

Faktoren sind, die den Gebrauch des Amalgams als Verschluß stark eindämmen. Ferner wirkt sich bei Verwendung des Amalgams seine geringe Kontraktion und der Umstand nachteilig aus, daß eine Sitzung (des Patienten) mehr notwendig sein wird, da wir das Amalgam nur gegen die erhärtete Zinkoxyd-Eugenol-Schicht richtig kondensieren können.

Der Amalgamverschluß ist im Frontzahngebiet nur bei tiefer Amputation indiziert. In diesem Falle können wir eine mindestens 5 mm dicke Amalgamschicht legen, die dank angebrachter Retentionsstellen gut hält und wenig porös ist.

Wird im Frontzahngebiet nicht tief amputiert, so besteht bei Anwendung des Amalgamverschlusses die Gefahr der Verfärbung des Zahnes.

Im Molarenbereich können wir das Amalgam in den meisten Fällen an Stelle des Zementverschlusses verwenden, sofern wir eine Sitzung mehr einschalten wollen. Doch erhalten wir mit dem Zementverschluß allein auch gute Resultate.

In unsern praktischen Fällen wählten wir folgenden Verschluß:

Ueber der Calxyllage von 1—2 mm Dicke legen wir eine Zinkoxyd-Eugenol-Zwischenschicht von 1—2 mm, die wegen ihrer guten antiseptischen Wirkung, ihrer guten Haftfähigkeit (auch bei feuchten Kanälen) und ihrer wasserentziehenden Saugfähigkeit als äußerst geeignet erscheint, einer eventuellen Sekundärinfektion entgegenzutreten. Eine Schädigung der Pulpa konnten wir nicht feststellen, voraussichtlich weil wir es nicht direkt auf die Amputationswundfläche brachten. Manley fand in seinen Untersuchungen mit dem Zinkoxyd-Eugenol ebenfalls keine Schädigung der Pulpa.

Ueber die Zinkoxyd-Eugenol-Schicht bringen wir eine mindestens 2—4 mm dicke Zementschicht. Diese Dicke ist erforderlich, um eine gute Retention des Zements zu gewährleisten. Bei einer Schichtdicke von nur einem Millimeter geschieht es leicht, daß sich dieselbe bei der weitern Bearbeitung loslöst und somit die ganze Wurzelabdichtung in Frage gestellt werden kann. In zwei Fällen lockerte sich die 1 mm dicke Zementschicht und fiel heraus, wodurch es in einem Fall zu einer Sekundärinfektion kam.

Abschließend sei nochmals hervorgehoben, daß wir bei Ausführung der Vitalamputation die Restpulpa vor einer sekundären Infektion am besten schützen dadurch, daß wir

1. einen möglichst dicken und dichten Verschluß anbringen, der im Kanal festhält und gewisse antiseptische Eigenschaften aufweist;
2. in den folgenden Sitzungen jede Verunreinigung vermeiden und nach jeder Sitzung den vitalamputierten Zahn durch Aufsetzen einer Zelluloidkappe vor Speichelzutritt schützten;
3. folgende Mindestmaße der Ueberdeckungsschichten einhalten:

Für:	Calxyllage	Zinkoxyd-Eugenol	Harvard-Zement	Amalgam
einwurzelige Zähne	1—1½ mm	1—2 mm	2—4 und mehr mm	5 mm
mehrwurzelige Zähne	1—1½ mm	1—2½ mm	1½ mm (Kammer) 2—4 mm (Kanal)	3 mm u. mehr

Daraus ergibt sich eine durchschnittlich geforderte Schichtdicke von mindestens 5 mm über der Amputationsstelle.

Falls in einer Sitzung vitalamputiert und der Zahn sogleich definitiv gefüllt wird, müssen wir diese Schichtdicke nicht unbedingt verlangen, da dann mit der Möglichkeit einer sekundären Infektion nicht mehr zu rechnen ist. Bei jeder technischen Arbeit, die mehrere Sitzungen des Patienten beansprucht, erachten wir einen mindestens 5 mm dicken Abschluß als angebracht.

5. Eventuelle Schädigung der Pulpa durch physikalische Einwirkungen während der Behandlung

Des weitern interessierte uns das Verhalten der bereits vitalamputierten Pulpa gegenüber starken physikalischen Reizen, wie Erhitzung durch Bohren und Beschleifen des Zahnes oder bei Versenkung von Stiftchen in der Nähe der Pulpa.

Was die Erhitzung betrifft, so haben wir mit einem selbstgeeichten Thermoelement die Temperaturen gemessen, die beim Beschleifen von Amalgamaufbauten im Innern der Zähne auftreten. Wir stellten dabei in der Pulpakammer beim Polieren mittels Gummischeibe und großer Tourenzahl (6000) eine Höchsttemperatur von 65 Grad C. fest, wobei die Amalgamschicht eine Dicke von 6 mm hatte. Die Temperatur nahm sofort ab, wenn die Amalgamfüllung nicht bis auf die Pulpakammer ging. Bei einer Dicke von 1 mm Dentin zwischen Kammer und Amalgamaufbau blieb die Temperatur unter 45 Grad C., d. h. unter dem Koagulationspunkt des Eiweißes. Bei einer 5 mm dicken Verschlußschicht wird es kaum zu einer Pulpaschädigung durch Erhitzung kommen, da alle Wurzelfüllungsmaterialien, außer Amalgame, die Wärme, die durch Beschleifen u.a.m. erzeugt wird, sehr schlecht weiterleiten.

Um darüber Klarheit zu bekommen, haben wir an Patienten folgende Untersuchungen gemacht:

Fälle

E. K., Schüler, Basel, 1929. Systematische Extraktion der 1. Molaren wegen Engstand.

a) 1. Molar im Unterkiefer auf der rechten Seite:

21. 5. 43: Vitalamputation (Technik s. S. 21);

20. 8. 43: Vitalitätsprüfung nach Faraday: positiv bei 20 Skalaeinheiten, sonst keine klinischen Symptome nachweisbar, weder kalt noch warm schmerzt, auch keine Perkussionsempfindlichkeit;

11. 11. 43: Präparation eines mesio-occluso-distalen Inlays mit Stiftchen. Dabei äußerst vorsichtiges Vorgehen mittels gutschneidender Diamantsteine, des öftern unterbrechend und unter Wasserkühlung des Zahnes;

18. 11. 43: Einprobe der Einlage und Versenkung der 0,5 mm dicken Platin-Iridium-Stiftchen, eines nahe der Pulpa in die distale, eines in die mesiale und eines in die linguale Nische versenkend, von durchschnittlich 3 mm Länge;

19. 11. 43: Stiftkanälchen nochmals ausgebohrt, bevor Einlage eingesetzt wurde;
am 24. 1. 44, 13. 3. 44, 17. 4. 44, 20. 5. 44 klinische Nachkontrollen und Röntgenaufnahmen: o. B.

20. 6. 44: Extraktion und histologische Untersuchung (s. Abb. 8, 9, 10):

Dieser Fall bestätigt, daß wir durch die Versenkung von Stiftchen mehr oder weniger nahe der Pulpa nach Vitalamputation ein gutes Resultat erwarten dürfen. Es findet keine Schädigung der Pulpa statt, die Pulpa besitzt trotzdem ihre reparativen und regenerativen Fähigkeiten.

b) 1. Molar im Unterkiefer auf der linken Seite:

15. 5. 43: Vitalamputation;

20. 8. 43: Vitalitätsprüfung nach Faraday: positiv bei 18 Skalaeinheiten. Klinisch o. B.;

Abb. 8
Vitalamputation
Beachte: Dentinbarriere
und entzündungsfreie Pulpa

Abb. 9
Vergrößerung aus Abb. 8
Beachte: Blutgefäße
(Hyperämie)



Abb. 10
Vergrößerung aus Abb. 9
Beachte Sekundär-Dentinbildung

11. 11. 43: Präparation einer Bandhülsenkrone, unter Anwendung einer sehr forcierten Arbeitsweise. Patient gibt an: „der Bohrer sei sehr heiß". Objektiver Befund: die verwendeten Steine sehr heiß beim Berühren, ebenso Hand- und Winkelstück. Wir beschliffen den Zahn sozusagen ohne Unterbruch und ohne Wasserkühlung;

19. 11. 43: Goldkrone mit Ames-Zement eingesetzt; am 24. 1. 43, 13. 3. 44, 17. 4. 44, 20. 5. 44 durchgeführte klinische Nachkontrollen und Röntgenbilder: o. B.;



Abb. 11
Vitalamputation
Dentinbarrierenbildung bei forcierter Arbeitsweise

20. 6. 44: d. h. nach 13 Monaten Wartezeit wurde der Zahn extrahiert und histologisch untersucht (s. Abb. 11).

Die übrigen (10) Fälle dieser Versuchsreihe zeigten sinngemäß die gleichen Resultate. Ueberall konnten wir die Bildung einer Dentinbarriere von größerer oder kleinerer Dicke feststellen. In keinem Fall war die amputierte Pulpa infiziert.

Diese Versuche bewiesen uns praktisch, daß durch die Erhitzung des Zahnes bei forcierter Arbeitsweise, sei es durch starkes Bohren und Beschleifen, große Erschütterungen oder durch Versenkung pulpanaher Stift-

chen keine Schädigungen bzw. pathologischen Veränderungen der vitalamputierten Pulpa zu erwarten sind. Trotzdem wird es aber angezeigt sein, den vitalamputierten Zahn einer schonenden Behandlung zu unterziehen und die Stiftchen nicht allzunahe der amputierten Pulpa zu bringen.

6. Zur Indikation der Vitalamputation in der Kronen-Brücken-Prothetik

Bevor wir die Vitalamputation als indiziert erachten, ist folgenden wichtigen Punkten besondere Beachtung zu schenken:

A. genaue Diagnose, Beurteilung des Pulpenzustandes;
B. Alter des Patienten;
C. Allgemeinzustand des Patienten;
D. Möglichkeit des aseptischen Arbeitens;
E. Zusammenfassung.

A. Klinische Diagnose und Beurteilung des Pulpenzustandes anhand des Röntgenbildes

Der klinischen Diagnose und Beurteilung des Pulpenzustandes dient folgende Einteilung:

1. Gruppe, Gesunde Pulpen:
   vollkommen kariesfreie Zähne, die noch nie Schmerzen verursachten und keine Reaktion auf kaltes oder warmes Wasser zeigen;
2. Gruppe, Gesunde Pulpen:
   Zähne mit kariösen Stellen, die jedoch noch nie schmerzten;
3. Gruppe, Gesunde Pulpen:
   tiefe kariöse Zähne (Caries profunda), die hie und da auf kalt reagierten, aber sonst reaktionslos waren;
4. Gruppe, Hyperämische Pulpen:
   auf kalt reagierend. Klinischer Befund: kaltes Wasser, kurzer Schmerzanfall, warmes Wasser nicht. Sondierung schmerzt;
5. Gruppe, Leicht entzündete Pulpen:
   Form der Pulpitis superficialis = starke Hyperämie.

Der Patient gibt an, er verspüre den Schmerz erst seit kurzer Zeit. Klinischer Befund: kaltes Wasser einmaliger starker Schmerz, der aber zurückgeht, Zahn nicht klopfempfindlich;

6. Gruppe, Entzündete Pulpen:
klinischer Befund: auf kleinste Temperaturunterschiede Schmerzanfälle, klopfempfindlich;

7. Gruppe, Purulente und gangränöse Pulpitisformen:
klinische Symptome: Wasser schmerzt, langsam bohrender, mit Pulsschlag klopfender oder anfallartiger Schmerz, hauptsächlich nachts.

Wenn die Verhältnisse so liegen, wie sie in den drei ersten Gruppen dargestellt worden sind, so kann man in bezug auf den Pulpazustand ohne Bedenken die Vitalamputation ausführen, d. h. als indiziert erachten, sowohl bei jugendlichen wie ältern Patienten.

Gruppen 4 und 5 wurden zuerst noch einer differential-diagnostischen Prüfung unterzogen, indem wir auf die exkavierte Dentinwunde während der Dauer von drei Wochen einen Wundverband aus Jodoformzement legten. Diese Untersuchung sollte uns darüber Aufschluß geben, ob wir es mit einer abwehrbereiten Pulpa zu tun haben, d. h., ob die Hyperämie sich zurückbildet, oder ob die Form der Pulpitis superficialis sich in eine Pulpitis partialis serosa weiterentwickelt.

Die Nachkontrolle nach drei Wochen zeigte uns dann:

a) Zähne, die nun reaktionslos, d. h. auf kalt nicht mehr schmerzen.

Dieser Pulpazustand, den wir hauptsächlich bei Gruppe 4 antrafen, können wir nun für die Vitalamputation als indiziert erachten, sowohl bei jugendlichen wie ältern Patienten. In diesem Fall hat die Pulpa ihre reparativen Fähigkeiten und Abwehrkräfte unter Beweis gestellt und muß als gesund gelten;

b) Zähne, bei denen die Schmerzen nicht ganz wegbleiben, aber keine Klopfempfindlichkeit besteht. Indikation der Vitalamputation nur noch bei jugendlichen Patienten.

Wir nehmen an, daß sich dabei die Entzündung nicht ganz zurückbilden konnte. Beim Alter von 30 Jahren besteht unseres Erachtens Kontraindikation. Es ist dies ein Grenzfall. Im Falle einer Vitalamputation wird es auf alle Fälle ratsam sein, den Zahn über mehrere Monate hin klinisch wie röntgenologisch zu kontrollieren und ihn erst dann zur Verankerung einer Brücke oder ähnlichem heranzuziehen.

Schematische Zusammenfassung:

Gruppe	Pulpazustand	Indikation der Vitalamputation in der Kronen- und Brückenprothetik bei:
1	gesunde Pulpa	jüngern und ältern Patienten
2	gesunde Pulpa	jüngern und ältern Patienten
3	gesunde Pulpa	jüngern und ältern Patienten
4	hyperämische Pulpa	
a)	nach 3 Wochen reaktionslose Pulpa (nach Einlage)	jüngern und ältern Patienten
b)	nach 3 Wochen noch bestehende Reaktion	nur bei jugendlichen Patienten, gutem Allgemeinzustand und schwacher Belastung des Zahnes
5	leicht entzündete Pulpa	
a)	nach 3 Wochen reaktionslose Pulpa (nach Einlage)	jüngern und ältern Patienten
b)	nach 3 Wochen noch bestehende Reaktion	nur bei jugendlichen Patienten, gutem Allgemeinzustand und geringer Belastung des Zahnes
6	entzündete Pulpa	Kontraindikation
7	purulente und gangränöse Pulpa	Kontraindikation

Daraus ist ersichtlich, daß wir nur bei gesunden Pulpen (Gruppen 1—3) die Vitalamputation im Rahmen der Kronen-Brücken-Prothetik indizierten oder bei hyperämischen Pulpen (Gruppen 4, 5), die sich als abwehrkräftig erwiesen haben. Wir sehen davon ab, entzündete Pulpen (Gruppen 6 und 7) für die Vitalamputation zu indizieren, weil hier die Anzahl der Mißerfolge größer und die genaue Diagnose schwer zu stellen ist.

Prinzipiell haben wir jeden Zahn vor der Behandlung im Röntgenbild festgehalten. So war uns die Diagnose betreffend den Pulpazustand erleichtert und die Orientierung über die Ausdehnung der Pulpa, über die Lage der Amputationsstelle und die Wurzelverhältnisse gegeben.

Insbesondere gibt es uns Anhaltspunkte darüber, wo wir die Stiftchen zur Verankerung am besten placieren, ohne die Restpulpa zu gefährden oder die Infektionsgefahr zu erhöhen.

B. Alter des Patienten

Es liegt ganz klar, daß bei der jugendlichen Pulpa die Abwehrmöglichkeiten gegenüber Erregern viel größer sind. Die günstigern Zirkulationsverhältnisse, bedingt durch die weiten Gefäße, sowie das offene Foramen apicale und nicht zu vergessen die endogenen Abwehrkräfte, die im Blut herangeführt werden, wie Hormone, Vitamine, anorganische Mineralien usw., unterstützen die reparativen und regenerativen Fähigkeiten der Pulpa und sprechen für die Indikation der Vitalamputation.

Die Zirkulations- und Ernährungsverhältnisse der Pulpa werden natürlich mit zunehmendem Alter immer ungünstiger. Hier finden wir Dentikel und senile Atrophie, sowie ein teilweise recht enges Foramen und enge Blutgefäße. Obwohl das eine Funktionseinbuße für die Pulpa bedeutet, halten wir die Vitalamputation in den oben zitierten Fällen doch als angezeigt.

C. Allgemeinzustand des Patienten

Der Allgemeinzustand beeinflußt nach Angaben von Palazzi, Fischer u. a. den Pulpazustand weitgehend.

Leukämie, Diabetes, Urämie, Anämie und besonders auch infektiöse Krankheiten schwächen den Pulpazustand. Auch ist es auffallend, daß bei einem großen Prozentsatz der Tuberkulosekranken die Zahnverhältnisse äußerst schlecht sind.

Bei der Planung einer Kronen- und Brückenprothese ist natürlich das Fundament einer Brücke von ausschlaggebender Bedeutung bei der Indikationsstellung für die Vitalamputation.

Das Fundament einer Brückenprothese teilt man ein in allgemeines und lokales Fundament. Die Summe der vitalen Erscheinungen im allgemeinen und lokalen Fundament bildet den biologischen Faktor. Bei günstigem biologischem Faktor ist die rein dental getragene Prothese indiziert:

1. allgemeines Fundament: umfaßt Gesundheitszustand, Alter, Geschlecht;
2. lokales Fundament: umfaßt Kiefer, Paradentales, Gewebe, Mundschleimhaut, Zunge.

1. Allgemeines Fundament:

Ist der allgemeine Gesundheitszustand gestört, so beeinflußt das die Indikationsstellung im negativen Sinne, d. h. ungünstiger biologischer Faktor. Die wichtigsten Allgemeinerkrankungen, bei welchen die Vitalamputation als kontraindiziert erscheint:

a) Anämie, Leukämie, hämorrhagische Diathesen (Skorbut) führen zu Veränderungen im paradentalen Gewebe, Schwund des Alveolarfortsatzes, Lockerung der Zähne;
b) Organerkrankungen: akute gelbe Leberatrophie, Lebercirrhose, Icterus, chronische Nephritiden, Drüsen der innern Sekretion: Myxödem, Basedow;
c) Stoffwechselkrankheiten: Diabetes, Harnsäure, Diathese, Hypo- und Avitaminosen;
d) Infektionskrankheiten: Lues, Scharlach, Tuberkulose, Malaria u. a.

Es ist deshalb notwendig, den allgemeinen Gesundheitszustand und die Vererbungsfaktoren festzustellen,

um in dieser Beziehung gewisse Anhaltspunkte zu gewinnen.

2. Lokales Fundament:

ist dasselbe irgendwie gestört, so müssen wir zuerst an die Behebung der Störungen denken, bevor wir mit der Vitalamputation beginnen können.

Kurz gefaßt können wir sagen, daß, wenn der biologische Faktor als günstig befunden wird, die Vitalamputation als indiziert erscheint.

D. Möglichkeit des aseptischen Arbeitens

Wenn uns aus irgendwelchen Gründen bei der Durchführung der Vitalamputation die Möglichkeit, den Cofferdam zu legen, nicht zukommt oder die Einhaltung der Asepsis nicht ermöglicht ist, so müssen wir die Vitalamputation kontraindizieren.

E. Zusammenfassung

Wann ist die Indiktation für die Vitalamputation zur Vornahme einer Arbeit im Gebiet der Kronen- und Brückenprothektik gegeben?

I. Wenn die auf Seite 43 erwähnten vier Punkte (genaue Diagnose, Pulpazustand, Alter des Patienten, Allgemeinzustand und Möglichkeit des aseptischen Arbeitens) für die Anwendung der Vitalamputation sprechen.

II. Wenn die Verankerungsmittel die Anbringung einer mindestens 5 mm dicken Verschlußschicht über der Amputationsstelle ermöglichen.

III. Bei vitalen Zähnen, welche zur Verankerung einer Brücke, Paradentoseschiene, Jacket-Krone u.a.m. dienen sollen, falls nachstehende Faktoren, die bisher die Devitalisation dieser Zähne erforderten, dafür sprechen:

1. physikalische Faktoren:

Erhöhung der Retention eines Brückenankers, einer Krone oder umfangreicher Metalleinlagen u. a. durch:

a) kastenförmige Verankerung in der Pulpakammer,

b) schwalbenschwanzförmige Verankerung in der Pulpakammer,
c) Stiftverankerung in der Pulpakammer,
d) Stiftchenverankerung nahe der Pulpa,

2. Gefährdung der Pulpa:
a) durch anatomische Form der natürlichen Zahnkrone und Ausdehnung der Pulpa (bei ovoider und triangulärer Kronenform der Frontzähne),
b) durch Ausdehnung der notwendigen Schleifarbeit nahe der Pulpa,

3. Stellungs- und Bißanomalien:
a) Ueberragen eines Zahnes über die Kauebene,
b) funktionell niedrige Kronen, unter der Kauebene liegend,
c) Mesial- oder Distalkippung von Zähnen,
d) oral oder vestibulär verlagerte Zähne,
e) tiefer Biß, große Belastung der Zähne bedingend;

4. kosmetische und prophylaktische Momente.

IV. Eigene Untersuchungen über die Verankerungsmittel

In der Folge unterziehen wir die Verankerungsmittel, wie sie sich bei der Anwendung der Vitalamputation in der Kronen- und Brückenprothetik ergeben, einer genauern Ueberprüfung. Wir stellen uns dabei die Aufgabe, die bisher üblichen Ankerformen auf ihre Brauchbarkeit nach Vitalamputation zu untersuchen, und werden auch zum Teil neue Ankerformen angeben.

Dazu unterteilen wir das Gebiet in:

1. Frontzähne:
   - A. Hülsenkrone,
   - B. Stiftkrone,
   - C. partielle Kronen;
2. Molaren und Prämolaren:
   - A. Hülsenkrone,
   - B. Stiftkrone,
   - C. partielle Kronen.

1. Frontzähne

A. Die Hülsenkrone

Vom kosmetischen und funktionellen Standpunkt aus betrachtet erreichen wir mit der Hülsenkrone aus Porzellan oder einem Kunststoff (Palapont und andere), welche die anatomische Krone allseitig umgibt, im Frontzahngebiet ein einwandfreies Ergebnis.

Ob in praxi nach der Vitalamputation der bleibende Dentinkern durch irgendwelche Maßnahmen künstlich abgestützt werden muß oder nicht, ist von Fall zu Fall zu entscheiden. Da wir aber annehmen müssen, daß das Dentin im Laufe der Jahre spröde wird, so halten wir prophylaktisch folgende, den Dentinkern stützende Ankerform für angezeigt:

1. Wenn wir den Dentinkern beibehalten und als Verschlußmaterial über der Zinkoxyd-Eugenol-Schicht Silberamalgam oder Harvard-Zement verwendeten, so können wir durch eine Edelmetallhülse, welche mittels drei Platin-Iridium-Stiftchen von 0,5 mm Dicke gehalten wird, den Dentinkern stützen und darüber eine Por-

zellanmantelkrone bringen. Die Stiftchen versenken wir ins Dentin: zwei approximal und eines oral zirka 2 bis 4 mm tief (s. Abb. 12 u. 13).



Abb. 12



Abb. 13

Abb. 14

Abb. 15

Abbildungen 12—15 Schutz und Abstützung des bleibenden Dentinkerns bei Jacket-Krone nach Vitalamputation

2. Ist der Dentinkern stärker, so können wir zwei bis drei Stiftchen direkt mit der Porzellanmantelkrone verbinden und dadurch ebenfalls den Dentinkern stützen und die Retention der Porzellanmantelkrone wesentlich erhöhen (s. Abb. 14 u. 15).

Bezüglich der Konstruktion der Edelmetallhülse ist noch folgendes zu sagen:

1. Bei obern zentralen Inzisiven und Eckzähnen oder Zähnen, bei welchen der mesio-distale Durchmesser auf der Höhe des Zahnhalses groß ist, können wir die H ü l s e o h n e S t u f e der natürlichen durch die Präparation bedingten Zahnbeinstufe aufliegen lassen, so daß die Porzellanmantelkrone (mit ihrer Stufe) allseitig der natürlichen Dentinstufe aufliegt.
2. Bei lateralen Schneidezähnen oder den Schneidezähnen des Unterkiefers, wo der mesio-distale

Durchmesser auf Höhe des Zahnhalses nicht so groß ist, lassen wir die Hülse auf der natürlichen Zahnbeinstufe aufliegen, und die Stufe für die Porzellanmantelkrone bringen wir auf den oralen und den approximalen Seiten der Hülse an (= Hülse mit Stufe) (s. Abb. 13).

Wenn wir aber den Dentinkern aus statischen Gründen durch einen gegossenen Metallkern mit Stift im Wurzelkanal ersetzen müssen, so erfordert dies die tiefe Amputation im apikalen Drittel. Bei Zähnen, die z. B. eine Wurzellänge von 15 mm und eine Kronenlänge von 10 mm besitzen, wäre die Vitalamputation zulässig, da wir in diesem Falle den Stift genügend tief im Kanal verankern können, ohne die Amputationsstelle durch Infektion zu gefährden. Wird aber der Kanal zu kurz für die Aufnahme eines Stiftes, da die 5 mm dicke Schicht einen großen Teil desselben ausfüllt, so besteht für die Stiftverankerung mit gegossenem Kern die Kontraindikation. In diesem Fall können wir aber mit Vorteil die gleichen Verankerungsmittel anwenden, wie wir sie weiter unten im Kapitel der Stiftkronen anführen werden (Drei-Stiftchen-Kern-Krone).

B. Die Stiftkrone

Indikation der Stiftkrone nach Vitalamputation:

1. bei sehr langen Wurzelkanälen;
2. als Anker auf Zwischenpfeiler bei Brücken.

Kontraindikation:

1. bei mittellangen und kurzen Wurzelkanälen;
2. als Anker auf Endpfeiler bei Brücken.

Um bezüglich der Kanallänge einen Anhaltspunkt zu haben, führen wir hier die von Mühlreiter angegebenen Maße der Länge des Zahnes, Kronen- und Wurzellänge für Frontzähne an.

Sie betragen (erste Zahl bedeutet minimale, zweite Zahl maximale Maße):

Oberkiefer	Länge des Zahnes	Kronenlänge	Wurzellänge
mittlerer Incisivus	18 —32 mm	8,5—14,5 mm	9,5—17,5 mm
lateraler Incisivus	17,5—28 mm	7,8—12 mm	10 —16 mm
Caninus	19 —37 mm	7,5—13 mm	11,5—24 mm

Unterkiefer	Länge des Zahnes	Kronenlänge	Wurzellänge
mittlerer Incisivus	18 —27 mm	8 —11,5 mm	10 —15,5 mm
lateraler Incisivus	19 —29 mm	8 —12 mm	11 —17 mm
Caninus	20 —34 mm	8,5—14,5 mm	11,5—19,5 mm

Die daraus errechneten Durchschnittswerte ergeben folgendes Bild:

Oberkiefer	Länge des Zahnes	Kronenlänge	Wurzellänge
mittlerer Incisivus	25 mm	11,5 mm	13,5 mm
lateraler Incisivus	23 mm	10 mm	13 mm
Caninus	28 mm	10,5 mm	17,5 mm
Unterkiefer			
mittlerer Incisivus	22,5 mm	9,5 mm	13 mm
lateraler Incisivus	24 mm	10 mm	14 mm
Caninus	27 mm	11 mm	16 mm

Diese Zahlen besagen uns, daß nur die Canini für die Stiftkrone bei Vitalamputation in Frage kommen, da nur bei diesen eine genügende Retention des Stiftzahnes und zugleich keine Gefährdung der Restpulpa zu erwarten wäre.

Wir haben die Zahlenwerte für unsere Verhältnisse anhand von 100 extrahierten Zähnen nachgeprüft und fanden, daß

1. in der Mehrzahl der Fälle die Wurzellänge zwei Drittel der gesamten Länge des Zahnes ausmacht, also z. B. für:

Gesamtlänge 26 mm, Kronenlänge 9 mm, Wurzellänge 17 mm
Gesamtlänge 30 mm, Kronenlänge 10 mm, Wurzellänge 20 mm

2. Um so kürzer aber die Zähne in ihrer Gesamtlänge werden, um so mehr nähert sich das Verhältnis

Wurzellänge: Kronenlänge = 1:1 diesem Wert.

Somit entscheiden wir von Fall zu Fall anhand des Röntgenbildes, ob die Retention des Stiftzahnes gesichert erscheint (dabei muß die Stiftlänge im Wurzelkanal mindestens so lang sein wie die Kronenlänge), wenn die Amputationsstelle im apikalen Drittel liegt und die geforderte 5 mm dicke Verschlußschicht angebracht wurde.

Kontraindikation besteht dann, wenn die erforderliche Stiftlänge die Legung dieser 5 mm dicken Schicht nicht ermöglicht.

Auf Grund dieser Erfahrungen mit den Stiftkronen nach Vitalamputation versuchten wir den Wurzelkanal als solchen zur Stiftverankerung möglichst wenig heranzuziehen und denselben dadurch zu umgehen, indem wir partielle Kronen anwendeten oder Stiftchen neben den Kanal ins Dentin versenkten.

Wenn wir Stiftchen, die in ihrer Endlage inzisal von der Amputationsstelle liegen müssen, neben dem Wurzelkanal ins Dentin versenken, so können wir bei Lage der Amputationsstelle im mittlern oder nahezu apikalen Drittel des Kanals folgende Verankerungsmöglichkeiten anwenden:

1. bei mittlern obern Incisivi und Eckzähnen des Ober- und Unterkiefers:
   die Drei-Stiftchen-Kern-Krone;
2. bei Schneidezähnen des Unterkiefers und obern lateralen Incisivi:
   die Zwei-Stiftchen-Kern-Krone.

a) Die Stumpfpräparation
(s. Abb. 16)

1. für mittlere obere Incisivi und Eckzähne des Ober- und Unterkiefers:

der nach Vitalamputation mit Harvard-Zement oder Silberamalgam abgefüllte Wurzelkanal wird, nachdem der Stumpf wie für eine Stiftkrone beschliffen worden ist, in seinem obern Teil zirka 2 bis 4 mm tief ausgeschachtet. Nun werden mittels feinen 0,5 bis 0,7 mm breiten Rosenbohrers drei Stiftkanälchen ins Dentin neben dem Wurzelkanal gebohrt, zirka 3 bis 4 mm tief, und zwar

eines mesial,
eines distal,
eines oral.
(siehe schematische Skizze Abb. 16 u. 21)

2. für laterale obere Incisivi und untere Schneidezähne:

wir versenken bei gleicher Präparation des Stumpfes und Ausschachtung des obern Teiles des Wurzelkanals wie oben beschrieben ein Stiftchen

oral und
eines labial

neben dem Wurzelkanal zirka 3 bis 4 mm tief ins Dentin (siehe schematische Skizze Abb. 16 u. 18).

Als Stiftmaterial verwenden wir 0,5—0,7 mm dickes Platin-Iridium.

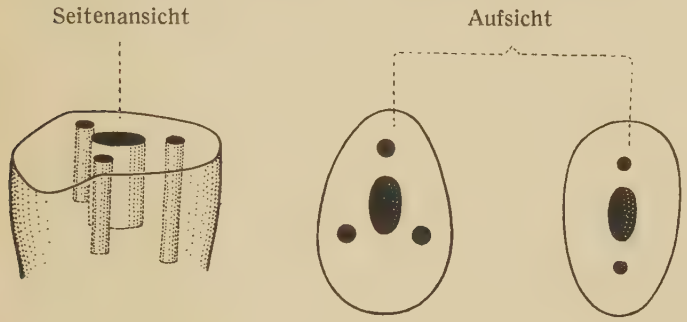

Abb. 16

Schematische Skizze der Stumpfpräparation
für Drei-Stiftchen-Kern-Krone und Zwei-Stiftchen-Kern-Krone
(siehe auch Abbildungen 18 und 21)

b) Konstruktion des Metallkernes:

Je nach der Größe des mesio-distalen Kronendurchmessers auf der Höhe des Zahnhalses ergeben sich verschiedene Konstruktionen des Metallkernes:

1. Bei mittlern obern Incisivi und Canini des Ober- und Unterkiefers ist die Drei-Stiftchen-Kern-Krone mit folgender Kernkonstruktion als einzelne Krone indiziert: der Edelmetallkern mit drei Stiftchen und dem Kanalzapfen läßt die natürliche Zahnstufe frei, auf welcher dann die Porzellanmantelkrone liegt (s. Abb. 17).
2. Bei lateralen obern Incisivi und untern Schneidezähnen ist die Zwei-Stiftchen-Kern-Krone mit folgender Kernkonstruktion als einzelne Krone indiziert:
   der Edelmetallkern mit zwei Stiftchen und Kanalzapfen bedeckt den ganzen Stumpf (außer labial) und zeigt selbst eine Stufe auf der oralen und den approximalen Seiten, da die Zahnstufe für die Por-

zellanmantelkrone zu schmal ist. Die Porzellanmantelkrone liegt der Metallstufe auf, nur labial bedeckt sie den Zahnstumpf direkt (Abb. 18 u. 19).

3. Bei einwurzeligen Zähnen, die großer Belastung ausgesetzt sind, ist Drei(Zwei-)-Stiftchen-Kern-Krone mit folgender Kernkonstruktion indiziert: der Edelmetallkern mit drei oder zwei Stiftchen und verlängertem Kanalzapfen, von 5—7 mm Länge, umfaßt die Wurzel allseitig oder nur oral und approximal (vgl. Vollband- und Halbbandstiftkrone). Der Metallkern zeigt oral und approximal eine Stufe, so daß die Porzellanmantelkrone nur labial dem Zahnstumpf direkt aufliegt (Abb. 19 u. 20).
4. Bei Zähnen, die als Brückenanker dienen sollen, ist die Drei-Stiftchen-Kern-Krone mit folgender Kernkonstruktion indiziert:
   a) Konstruktion analog der Davis-Stiftkrone: der Edelmetallkern mit drei Stiftchen und verlängertem Kanalzapfen von 5—8 mm Länge zur Retentionserhöhung umfaßt die Wurzel als Voll- oder Halbband. Aufschleifen einer Davis-Krone auf Drei-Stiftchen-Wurzelkappe und Anbringen der Fassung für die Porzellanmantelkrone (Abb. 21 u. 22).
   b) Konstruktion analog der Platin-Langstiftfacetten-Stiftkrone: der Edelmetallkern mit drei Stiftchen und 5—8 mm langem Kanalzapfen, der nach inzisal wie ein Stift verlängert wurde, umfaßt die Wurzel als Voll- oder Halbband. Aufschleifen der Platinstiftfacette und Gießen der Kronenfassung, die die Facette aufnimmt und festhält (vergl. Abb. 22).

Bei Anwendung der Vitalamputation im Frontzahngebiet sind die Drei-Stiftchen-Kern-Krone und Zwei-Stiftchen-Kern-Krone mit verschiedener Konstruktion des Metallkernes an Stelle der Stiftkrone indiziert, wenn der Wurzelkanal sich für die Aufnahme einer Stiftkrone als zu kurz erweist.

Abb. 17



Abb. 18



Abb. 19

Abb. 20

Abb. 21

Abb. 22

Abb. 17—22: Drei- und Zwei-Stiftchen-Kern-Kronen

Diese Drei- oder Zwei-Stiftchen-Kern-Kronen verschiedener Form zeigen eine sehr gute Retention und sind kosmetisch sehr befriedigend. Im Frontzahngebiet erreichen wir damit äußerste Schonung der Amputationsstelle, welche unberührt bleibt, und können dadurch einer Sekundär- oder Fokalinfektion entgegentreten.

C. Partielle Kronen

Unter einer partiellen Krone verstehen wir eine Kronenform, bei welcher die Schneidekante oder Kaufläche, mesiale, distale und orale Fläche des Zahnes, d. h. vier Fünftel der natürlichen Kronenflächen bedeckt werden. Die vestibuläre oder bukkale Fläche bleibt unbedeckt von der künstlichen Krone.

Bei partiellen Kronen erfolgt die Retention durch Reibungskontakt; allgemein kann gesagt werden, daß die Retentionsfähigkeit bei partiellen Kronen geringer ist als bei Vollkronen, weshalb sie nur zur Verankerung von ein- bis zweigliedrigen Brücken indiziert erschei-

nen. Sobald wir aber eine Stiftverankerung mit der partiellen Krone kombinieren, so steht sie der Retentionsfähigkeit der Vollkronen nicht nach.

Aus diesem Grunde verlangte man früher die Devitalisation gesunder Zähne. Heute werden wir aber mit Vorteil die Vitalamputation indizieren, da wir dadurch die Nachteile der Devitalisation, wie Verfärbung des Zahnes, Sprödigkeit des Dentins, periapikale Komplikationen, vermeiden können. Die Vitalamputation erlaubt uns die Anbringung folgender, die Retention der partiellen Krone erhöhender Maßnahmen:

1. kastenförmige Verankerung in der Pulpakammer;
2. schwalbenschwanzförmige Verankerung;
3. Stiftverankerung in der Pulpakammer;
4. Stiftchen von 0,5—0,8 mm Dicke in der Tuberkulumgegend oder in die approximalen Nischen oder Kästen.

Unseres Erachtens ist es am günstigsten, nach Vitalamputation die Pulpakammer ganz abzufüllen und einen 0,6—0,8 mm dicken Platin-Iridium-Stift von 2 bis 4 mm Länge in die Tuberkulumgegend zu versenken oder zwei Stiftchen in die approximalen Nischen oder Kästen einer partiellen Krone.

Wenn wir die Pulpakammer zur Verankerung für einen gegossenen Kasten benützen, so besteht wegen des großen Substanzverlustes eine erhöhte Bruchgefahr, und die sekundäre Infektionsmöglichkeit wird größer.

Dasselbe ist noch vermehrt bei der schwalbenschwanzförmigen Verankerung der Fall, die zudem noch die Retention partieller Kronen am wenigsten erhöht.

Benützen wir eine Ankerform mit Stift von 1,7 bis 2,4 mm Dicke, der in der Pulpakammer versenkt wird, so müssen wir die Amputationsstelle ins inzisale Drittel des Wurzelkanals verlegen, um eine genügend dicke und dichte Verschlußschicht anbringen zu können.

Im Frontzahngebiet ist die Erhaltung der Pulpa bei partiellen Kronen weitgehend abhängig:

1. vom Zustand der Pulpa;
2. von der Form der funktionellen Krone;
3. von der Ausdehnung der notwendigen Schleifarbeit.

Da diese Punkte zur Indikation der Vitalamputation in Beziehung treten, ist folgendes zu beachten:

Betreffend den ersten Punkt verweisen wir auf die weiter oben gemachten Angaben. (S. 43 u. ff.).

Bezüglich der Form der funktionellen Krone stellen wir fest:

Da die Retention der partiellen Krone hauptsächlich auf Reibungskontakt beruht, so müssen wir versuchen, durch möglichst große Schlifffläche bis in die Tiefe der Zahnfleischtaschen die Reibung zu erhöhen. Bei kurzen funktionellen Kronen bleiben auch dann noch die Reibungsflächen klein, weshalb sie zur Aufnahme einer partiellen Krone als nicht geeignet erscheinen. Des fernern hängt die Retention auch vom Winkel ab, den die die Reibung erzeugenden Flächen der partiellen Krone miteinander bilden. Ist er 90 Grad oder beinahe 90 Grad, so ist die Retention sehr günstig; wenn er größer als 90 Grad ist, werden die Verhältnisse immer ungünstigere.

Für eine gute Retention besteht also die Forderung, daß die approximalen Schlifffläche möglichst ausgedehnt und nahezu rechtwinklig zur oralen Schlifffläche sind.

Die praktische Durchführung dieser Forderung verlangt bei Zähnen mit stark gewölbter approximaler Fläche eine so große Schleifarbeit, daß die Pulpavitalität gefährdet würde. Deshalb darf die Krone nicht stark gewölbt sein; der mesio-distale Durchmesser in Kontaktpunktgegend soll nicht wesentlich größer sein als derjenige beim Zahnhals. Für die partielle Krone erscheint die quadratische Frontzahnform am günstigsten, wenn die Pulpa erhalten bleiben soll. Die ovoide Kronenform ist weniger günstig; am ungünstigsten ist die triangulär Form der Krone.

Bezüglich des dritten Punktes, von welchem die Erhaltung der Pulpa abhängig ist, stellen wir fest:

Je größer die freigelegte Zone des Dentins ist, um so leichter tritt eine Schädigung der Pulpa ein. Nicht alle partiellen Kronen verlangen eine gleich große Opferung an Zahnsubstanz. Die partielle Fournierkrone verlangt ziemlich weitgehende Freilegung des Dentins, die Stift-

chenleisteneinlage und Metalleinlage im allgemeinen bedeutend weniger, die Krallenauflage am wenigsten.

Die Gefahr der Pulpaschädigung kann mittels der Vitalamputation eingedämmt werden, so daß wir dank der Vitalamputation sowohl bei quadratischen, ovoiden wie triangulären pulplebenden Zähnen die partielle Krone als Verankerungsmittel wählen können.

In der Folge wollen wir nun die von uns näher untersuchten Formen der partiellen Krone näher betrachten:

1. die partielle Fournierkrone;
2. die approximo-orale Metalleinlage;
3. die Stiftchenleisteneinlage;
4. die Krallenauflage.

1. Die partielle Fournierkrone

Die partielle Fournierkrone ist eine $^4/_5$-Krone. Die Schneidekante, orale und approximale Flächen werden bedeckt; der zervikale Rand kann eine Auskehlung zeigen oder nicht. Die Retention der partiellen Fournierkrone wird erhöht und deren Verlagerung nach oral verhindert durch proximal vorspringende Leisten, welche in entsprechende Rillen des Dentins eingreifen. Den Rillen gibt man im Querschnitt möglichst dreieckige Form.

Am besten bewährte sich nach Vitalamputation bei unsern Untersuchungen die Form der partiellen Fournierkrone mit einem Stiftchen von 0,6—0,8 mm Dicke, das in der Gegend des Tuberkulums der oralen Fläche zirka 2—4 mm tief versenkt wurde. Die Lage der Amputationsstelle verlegten wir bei dieser Verankerungsart in das inzisale Drittel des Wurzelkanals. Die Verankerung gewährleistet eine gleich große Retention wie eine Stiftkrone, nur mit dem Unterschied, daß das kosmetische Resultat (insbesondere bei ovoider und triangulärer Form der funktionellen Krone) nachteilig wirkt; dafür haben wir in prophylaktischer Hinsicht einen Erfolg zu erwarten.

2. Die Metalleinlage

Als Metalleinlage bezeichnet man einen massiven Metallblock, der in die präparierte Kavität des Zahnes versenkt und einzementiert wird, wobei bei der Endstel-

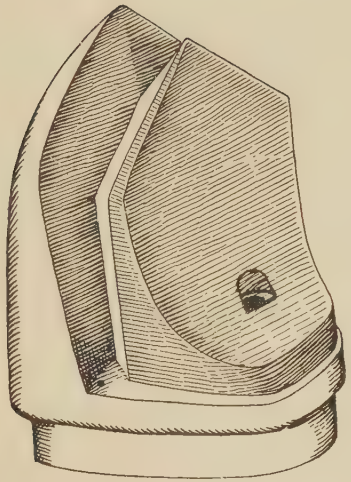

Abb. 23
Skizze der Präparation
der partiellen Fournierkrone
mit Stiftchen

lung die Ränder der Einlage mit denjenigen der Kavität in engste Berührung gelangen. Durch die Außenteile der Einlage werden die verlorengegangenen Teile der Zahnkrone wieder hergestellt.

Vorausgesetzt, daß die allgemeinen Punkte (S. 48, Abschnitt E) für die Vitalamputation sprechen, so können wir sie bei quadratischer, ovoider wie triangulärer Form als indiziert erachten.

Wir verwenden nach Vitalamputation ein approximo-orales Inlay mit oder ohne Schneidekantenschutz, und dabei versenken wir wiederum am vorteilhaftesten ein Stiftchen aus Pt.-Ir. von 0,5 mm Dicke in die Tuberkulumgegend, um somit die Retention der Einlage wesentlich zu erhöhen.

Wenn die Metalleinlage als Vollanker dienen soll, so müssen wir darauf achten, daß diese infolge des Kaudruckes nicht losgelöst wird, wenn nicht genug Selbstretention vorhanden ist. Diese Loslösung kann bei der Vitalamputation gut vermieden werden, da wir durch

zusätzliche Retentionssteigerung mittels Stiftchen u.a.m. meistens genügend Halt der Einlage erzielen werden.

Die Metalleinlage diente bisher zur Verankerung von ein- bis zweigliedrigen Brücken, aber mittels der Methodik der Vitalamputation können wir auch Brücken von größern Spannweiten verankern, da wir mittels der Stiftchen die Festigkeit erhöhen können. Somit wird es auch nicht mehr zulässig sein, die Pulpadevitalisation zu indizieren, um dadurch die Retentionsfähigkeit der Anker zu vergrößern.

3. Die Stiftchenleisteneinlage

Unter der Stiftchenleisteneinlage verstehen wir eine partielle Krone, welche nicht durch ihre Form Selbstretention besitzt, sondern auf dem Zahn durch 2—4 Stiftchen von 0,5 mm Pt.-Ir. festgehalten wird, welche ins Dentin versenkt sind. Senkrecht zur Zahnlängsachse verlaufen Leisten, die die Retention der Einlage erhöhen.

Die Einlage ist kosmetisch gut, da wenig sichtbar, aber bei der Präparation besteht die Gefahr der Pulpaläsion. Um dieses Gefahrenmoment zu beseitigen und zur Erhöhung der Retentionskraft bei der Verankerung einer Brücke erscheint die Vitalamputation indiziert.

Die Stiftchenleisteneinlage mit Vitalamputation als Wurzelbehandlung ist in folgenden Fällen angezeigt:

1. als Vollanker auf obern und untern Frontzähnen, welche völlig intakt sind;
2. auf ersten Prämolaren mit schwach entwickelten oralen Höckern.

In bezug auf die vorzunehmende Schleifarbeit ist die Präparation bei ältern Patienten wegen der Atrophie der Pulpa ungefährlich; hier werden wir auf die Vitalamputation verzichten. Bei jugendlichen Patienten wird die Vitalamputation eher angezeigt sein, weil hier die Ausdehnung der Pulpa bedeutendere Maße annimmt. Auch wird bei den grazilen untern Schneidezähnen die Vitalamputation indiziert sein, da hier aus anatomischen Gründen eine Läsion der Pulpa näherliegt, wenn die Retention der Stiftchenleisteneinlage eine vorzügliche sein soll.

Die Methode der Vitalamputation bei der Stiftchenleisteneinlage ist in praxi die Ausräumung der gesamten

Pulpakammer und deren Ausfüllung mit den Verschlußmaterialien, wie wir sie früher angegeben haben.

Als Vorteile der Vitalamputation, verbunden mit der Stiftchenleisteneinlage, haben wir folgende Punkte kennengelernt:

1. Erhöhung der Festigkeit und Selbstretention der Einlage durch Verlängerung der Stiftchen bei pulpanaher Lage bis zu 5 mm;
2. Gefahr der Pulpaläsion behoben;
3. kosmetisch befriedigendes Resultat;
4. Prophylaxe der Herdinfektion;
5. schmerzlose Behandlung für den Patienten.

Es ist darauf zu achten, daß die Enden der Stiftchen nicht apikalwärts der Amputationsstelle liegen, da sonst Infektionsgefahr der Restpulpa bei pulpanaher Lage der Stiftchen besteht. Bei der Präparation dieser Stiftkanälchen ist möglichst jegliche Verunreinigung zu vermeiden. Diese pulpanahen Kanälchen müssen immer provisorisch verschlossen werden, indem man feine Wattefasern in ein leichtes Desinfiziens, z. B. Rivanol, taucht, sie in die Kanälchen bringt und dieselben mit Zinkoxyd-Eugenol verschließt. Unter allen Umständen ist zu vermeiden, daß darin Speisereste usw. zurückbleiben können, sonst kommt es zur Infektion. Deshalb schützen wir am besten den präparierten Zahn nach jeder Sitzung mit einer mit Zinkoxyd-Eugenol eingesetzten Zelluloidkappe.

Eine weitere Gefahr besteht für diese Stiftcheneinlagen, daß beim Einsetzen der Einlage Luft in den Kanälchen eingeschlossen wird, welche in die Pulpa hineingepreßt werden kann. Um dies zu vermeiden, gehen wir beim Einsetzen einer Stiftchenleisteneinlage oder ähnlicher Ankerformen folgendermaßen vor:

Zuerst füllt man die Kanälchen mit Zinkoxyd-Eugenol-Paste von Kittkonsistenz. Dann bringt man, solange das Zinkoxyd-Eugenol noch weich ist, die Einlage an Ort und Stelle, so weit, daß die Stiftchen zur Hälfte in die Kanälchen hineinragen. Auf der einen Seite wird die Zinkoxyd-Eugenol-Paste gegen den Fundus gedrückt, andererseits kann der Ueberschuß herausfließen, welcher mit kleinen in Alkohol getauchten Wattepelets

weggewischt wird. Der Ueberschuß an den Stiftchen wird ebenfalls entfernt, und nun erst wird die Einlage mit einem Zinkoxydphosphatzement eingesetzt. Dadurch wird in den Kanälchen keine Luft eingeschlossen.

Die Schwierigkeit der Stiftchenleisteneinlage liegt hauptsächlich in der technischen Ausführung; insbesondere ist darauf zu achten, daß alle Stiftchen parallel laufen. Diese Forderung bedingt auch hie und da, wie bei der Drei-Stiftchen-Kern-Krone, eine Kontraindikation der Stiftchenleisteneinlage und spricht für eine andere Ankerform.

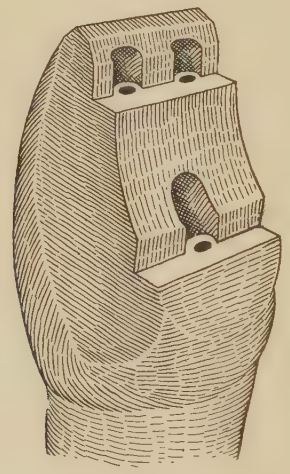

Abb. 24
Skizze der Präparation
der Stiftchenleisteneinlage

4. Die Krallenauflage

Die Krallenauflage ist eine $^4/_5$-Krone, welche die Schneidekante, mesiale, distale und orale Fläche der funktionellen Krone als dünne Hülse bedeckt und nur ganz wenig die vestibuläre oder bukkale Fläche, wo die Krallenauflage in Form von Krallen ganz wenig übergreift. Zu ihrer Retention wird die Gestalt der natürlichen Krone ausgenützt. Die Schlifffläche er-

geben die erhöhte Retention. Die Schleifarbeit kann durchgeführt werden, ohne daß das Dentin freigelegt wird, vorausgesetzt, daß überall eine genügend dicke Schmelzschicht vorhanden ist. Es werden keine Nischen und Leisten oder Rillen eingeschnitten.

Indikation: die Krallenauflage eignet sich als Brückenanker für pulplebende Zähne, deren bukkale Kronenfläche intakt ist.

Daraus ist ersichtlich, daß die Vitalamputation mit der Krallenauflage als Ankerform kombiniert kaum Anwendung finden wird, da ja das Dentin nur in geringer Ausdehnung freigelegt wird und deshalb kaum die Gefahr einer Pulpaläsion besteht. Wenn wir trotzdem eine Vitalamputation aus irgendwelchen Gründen als indiziert erachten, so werden wir besser den kosmetischen Nachteil der Krallenauflage beseitigen, indem wir die partielle Fournierkrone oder Stiftchenleisteneinlage als Ankerform verwenden.

Zum Schluß des Kapitels über die Verankerungsmöglichkeiten der Frontzähne nach Vitalamputation wollen wir anführen, daß natürlich sämtliche Kombinationen zwischen den obengenannten vier Formen der partiellen Krone möglich sein werden. Insbesondere können wir bei allen vier Formen durch zusätzliche Versenkung von Stiftchen ins Dentin zur Erhöhung der Retention des einzelnen Ankers beitragen und damit, wenn sie als Pfeiler einer Brücke gebaut werden, die gesamte Tragfähigkeit der Brücke erhöhen, d. h.

eine Teilkrone kann dadurch die gleiche Retention erhalten wie eine Vollkrone!

Im Frontzahngebiet ist nach Vitalamputation die Verankerung von partiellen Kronen mittels Rillen, Nischen, Stiftchen, Kasten und Schwalbenschwanz vorteilhafter als die Heranziehung des Wurzelkanals zur Stiftverankerung.

In unsern Fällen erreichten wir die besten Resultate in bezug auf erhöhte Retention, Haftfähigkeit, Tragfähigkeit, Bruchgefahr usw. mit den Pt.-Ir.-Stiftchen von 0,5—0,6 mm Dicke, die entweder ins Dentin der Tuberkulumgegend oder in die approximalen Nischen versenkt wurden.

Die Drei(Zwei-)-Stiftchen-Kern-Krone erweist sich als gute Verankerungsmöglichkeit an Stelle der Stiftkrone bei kurzen Wurzelkanälen.

Damit haben wir die verschiedenen Verankerungsmittel im Frontzahngebiet umrissen und wenden uns nun den Verankerungsmöglichkeiten im Gebiet der Molaren und Prämolaren, d. h. mehrwurzeligen Zähnen, zu.

2. Molaren und Prämolaren
(Mehrwurzelige Zähne)

Wenn beim Zahnersatz des Frontzahngebietes seitens des Patienten meistens dem kosmetischen Erfolg die größte Beachtung geschenkt wird, so wird bei den prothetischen Arbeiten des Molarengebietes das Hauptgewicht

1. auf die Kautüchtigkeit,
2. auf die Herdinfektionsprophylaxe,
3. auf die Haltbarkeit

gelegt. An Stelle des kosmetischen Moments tritt die größtmögliche Retention bei bester Kaufunktion unter Einhaltung größter Gewebeschonung.

Die Vitalamputation, deren Indikation von den auf S. 48, Abschnitt E) erwähnten Faktoren abhängig ist, erscheint im Molarengebiet weniger häufig indiziert. Denn normalerweise ist die Pulpa durch die Dentin- und Schmelzschicht besser geschützt als im Frontzahngebiet, d. h. die Distanz Schmelz-Pulpa ist größer, so daß aus diesem Grunde auch bei starker Beschleifung des Zahnes von einer Vitalamputation abgesehen werden kann. Dieser natürliche Schutz der Pulpa durch den Schmelz-Dentin-Mantel ermöglicht in den meisten Fällen die totale Erhaltung der Pulpa. Ist hingegen eine Stellungsanomalie, wie gekippte Zähne, tiefer Biß, verlagerte Zähne usw., vorhanden oder durch die notwendige Schleifarbeit und die Bedingung des besten Haltes die Pulpa gefährdet, so schreiten wir erst zur Vitalamputation.

So werden wir, wenn wir einen Molaren oder Prämolaren vitalamputiert haben, kaum von der allgemeinen Ankerform abweichen, sondern haben dadurch

hauptsächlich die Möglichkeit in der Hand, durch retentionserhöhende Maßnahmen, wie

Tieferlegen der Kastenkavität,
Tieferlegen des Schwalbenschwanzes oder
Versenkung von Stiftchen, möglichst weit entfernt von der Pulpakammer, in approximale Nische, bukkal oder orales Ende der Fissuren

die Dauerhaftigkeit und Retentionskraft der Brückenanker zu erhöhen. In unsern Fällen machten wir auch die Feststellung, daß die Ankerform des Molarengebietes in ihrer allgemein bekannten Form, sei es als m-o-d-Einlage, als Fournierkrone, partielle Krone, $^4/_5$-Krone u.a.m., durch die Anwendung der Vitalamputation kaum beeinflußt wurde.

Wir haben auch hier bei den Verankerungsmöglichkeiten des Molarengebietes die Unterteilung in

A. Hülsenkrone,
B. Stiftkrone,
C. partielle Krone

vorgenommen und wollen in der Folge diese Ankerformen besprechen.

A. Die Hülsenkrone

Die Hülsenkrone ist als ein stabiler Vollanker für Molaren und Prämolaren anzusprechen und schützt den Kronenstumpf gegen außen. Die totale Fournierkrone, die das paradentale Gewebe weniger reizt, ist der Bandhülsenkrone ohne zervikale Auskehlung vorzuziehen.

Betreffend die Indikation sei folgendes hervorgehoben: Metallhülsenkronen werden als End- oder Zwischenanker auf Molaren und Prämolaren verwendet, wenn eine partielle Krone wegen großer Kariesdisposition nicht in Frage kommt.

Bei niedriger funktioneller Krone müssen wir die Retention durch Kombination mit Pt.-Ir.-Stiftchen verstärken, welche wir ins Dentin versenken. Dabei ist, wenn die Krone als Brückenanker dient, auf die Parallelität der Stiftchen zu achten, weshalb wir empfehlen, dieselben erst ins Dentin zu versenken, wenn die Brücke definitiv verlötet worden ist; dadurch haben wir genauere Kontrolle der Lage der Brücke und finden bei

eventuellen Schwierigkeiten eher den Fehler beim Einprobieren der Brücke.

Als äußerst vorteilhaft erwies sich, daß nach erfolgter Vitalamputation die Präparation des Stumpfes dem Patienten keine Schmerzen bereitete.

Bezüglich der Technik der Vitalamputation bei Hülsenkronen ist nur die Entfernung der Kammerpulpa nötig.

B. Die Stiftkrone

Die Stiftkrone ist bei gesunden Molaren und Prämolaren kontraindiziert. Ganz allgemein sind im Hinblick auf die Herdinfektionsprophylaxe bei vitalen Molaren und Prämolaren partielle Kronen als Brückenanker der Stiftkrone vorzuziehen, um so mehr als wir mittels der partiellen Krone nach Vitalamputation eine sehr gute Retention erzielen.

C. Die partielle Krone

Da im Molarengebiet das kosmetische Erfordernis in den Hintergrund tritt und vom statischen Moment des Zahnersatzes übertroffen wird, so haben wir in der partiellen Krone verbunden mit der Vitalamputation eine äußerst günstige Verankerungsmöglichkeit von Brücken, Metalleinlagen usw. Durch die Vitalamputation erreichen wir eine wesentliche Erhöhung der Retention partieller Kronen und damit auch eine erhöhte Tragfähigkeit der Pfeilerzähne, so stark, daß die partiellen Kronen wie Vollkronen indiziert werden können; ferner haben wir den Vorteil der schmerzlosen und gefahrlosen Präparation.

Teilkronen des Molarengebietes:

1. Metalleinlagen
   a) approximo-okklusale,
   b) mesio-okkluso-distale,
   c) komplexe Einlage,
   d) Ring-Inlay;
2. partielle Fournierkrone;
3. Carmichael-Krone;
4. Krallenauflage.

Bezüglich der Indikation der verschiedenen Inlay-Typen bei geringer Kariesdisposition im Molarengebiet können wir sagen:

1. approximo-okklusale Einlage:
   indiziert zur Verankerung von eingliedrigen Brükken, wenn die Pfeilerzähne vollkommen fest und die Pfeilerkrone stark dentingeschützte Wandungen aufweist;
2. mesio-okkluso-distale Einlage:
   zur Verankerung von ein- und zweigliedrigen Brücken, wenn die Pfeilerzähne vollkommen fest und stark dentingeschützte Wandungen aufweisen;
3. komplexe Einlage:
   eine m-o-d-Einlage, bei welcher die ganze Kaufläche bedeckt wird. Sie dient zur Verankerung von ein- und zweigliedrigen Brücken, wenn die Pfeilerzähne nicht mehr absolut fest und die axialen Wandungen geschwächt sind. Bei festen Pfeilerzähnen mit starken Kronenwandungen können auch dreigliedrige Brücken mit komplexen Einlagen verankert werden;
4. Ring-Inlay:
   bei Prämolaren, um die Absprengung des lingualen oder bukkalen Höckers zu verhindern, dient zur Verankerung von ein- und zweigliedrigen Brücken.

Die partielle Fournierkrone ist meistens indiziert bei Prämolaren; allerdings wird ihr meistens die Carmichael-Krone oder $^4/_5$-Krone vorgezogen.

Die Krallenauflage eignet sich für Brückenanker auf pulplebenden Pfeilerzähnen, bei welchen die bukkale Wandung intakt geblieben ist; sie wird aber im Molarengebiet wenig gebraucht, am ehesten noch bei den Prämolaren.

Wir erachten es in der Folge als unnötig, auf die verschiedenen Formen der partiellen Krone im einzelnen einzugehen, da sich bei ihrer Anwendung nach Vitalamputation bei Einhaltung der geforderten Vorsichtsmaßnahmen kaum irgendwelche Schwierigkeiten von größerer Bedeutung entgegenstellen werden.

Im folgenden Abschnitt geben wir die Resultate unserer praktischen Fälle wieder.

V. Unsere praktischen Fälle

Im Zahnärztlichen Institut der Universität Basel wurden an zwölf Patienten verschiedenen Alters insgesamt 37 Zähne behandelt.

Von den 37 nach weiter oben beschriebener Art und Weise vitalamputierten Zähnen dienten

28 Zähne zur Verankerung von 12 Brücken;

2 Zähne zur Verankerung einer Paradentoseschiene;

7 Zähne zur Verankerung von einzelnen Metalleinlagen sowie partiellen und totalen Kronen.

Nach durchgeführter Vitalamputation wurde zehn Tage gewartet und nachher der Patient über seine subjektiven Beschwerden, die er empfunden hat, befragt. Die vitalamputierten Zähne wurden daraufhin von uns klinisch (auf Warm-, Kalt- und Klopfempfindlichkeit, Druckempfindlichkeit in der Gegend der Umschlagsfalte und Vitalitätsprüfung) und röntgenologisch kontrolliert.

Nachdem die technische Arbeit beendet und eingesetzt worden war, führten wir alle drei Monate eine klinische und röntgenologische Nachkontrolle durch; dabei ergaben sich folgende Befunde:

von den 37 vitalamputierten Zähnen reagierten alle nach zehn Tagen im positiven Sinne auf die durchgeführte Vitalitätsprüfung mit dem Faradayschen Verfahren. Die Zahlenwerte lagen in der Regel zwischen 17 bis 25 Faraday-Einheiten, bei einer Skala-Einteilung von 1—30 Einheiten.

Klinische und röntgenologische Resultate:

Anzahl der untersuchten Zähne = 37; davon waren:

	Klinisch			Röntgenologisch
	klopfempfindlich	warmempfindlich über 45°	kaltempfindlich unter 18° C.	verdächtig auf apikale Herde
1. nach 10 Tagen	5	3	3	0
2. nach 3 Monaten	4	2 (heißer Brei)	2 (Erkältung!)	0
3. nach 6 Monaten	2	0	0	3
4. nach 9 Monaten	0	0	0	4
5. nach 12 Monaten	2	1	1	4
6. noch später	0	0	0	4

Bemerkungen zu den Resultaten:

Die Klopf- und Druckempfindlichkeit (nach zehn Tagen) war in einem Teil der Fälle durch erhöhte Füllungen (Zelluloidkappe) verursacht. Bei einem Patienten trat nach zwölf Monaten Empfindlichkeit gegenüber kalt und warm nach großer körperlicher Anstrengung auf. In drei Fällen kam es zu sekundärer Infektion (Gangrän mit Granulom) bedingt durch Nichtbefolgen der Vorsichtsmaßnahmen (zu dünne Verschlußschicht, Pulpazustand nicht einwandfrei diagnostiziert).

Schlußergebnis nach einem Jahr:

Von den 37 untersuchten Zähnen sind nach einem Jahr 29 vollkommen unempfindlich gegenüber unsern klinischen Untersuchungsmethoden und zeigen im Röntgenbild keinen verdächtigen Schatten an der Wurzelspitze. Klinischer und röntgenologischer Erfolg = 78,3 %.

Zum Schluß zeigen wir einen Teil unserer praktischen Fälle im Bild:

Fall 1:

Pat. E. H., 18 Jahre alt.

Art der Arbeit: Brückenprothesen im Oberkiefer und Unterkiefer.

Indikation der Vitalamputation: Gefährdung der Pulpa, wegen ausgedehnter kariöser Kavitäten an den Pfeilerzähnen.

(Abb. 25—32)

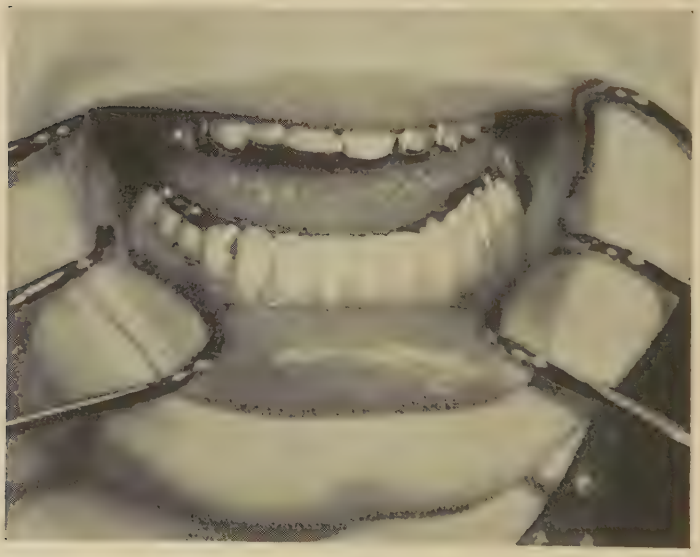

Abb. 25
Gesamtübersicht der Brückenprothesen im Unterkiefer

Abb. 26
Brücke der linken Seite:
2. Prämolar auf 2. Molar

Abb. 27
Brücke der rechten Seite:
1. Prämolar auf 2. Molar

Beachte bei Abb. 26 und 27: Verstärkung der Retention durch pulpaferne Platin-Iridium-Stiftchen verschiedener Länge!

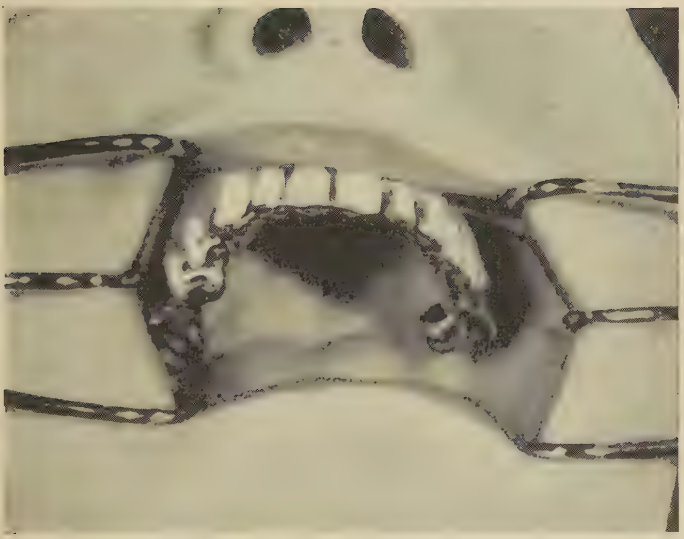

Abb. 28
Gesamtübersicht der Brückenprothesen im Oberkiefer

Abb. 29
Lateraler
Incisivus links



Abb. 30
Brücke der linken Seite:
Eckzahn auf 2. Molar
Caninus = partielle Fournierkrone
mit Stiftchen



Abb. 31
Brücke der rechten Seite: mittlerer Incisivus links auf Caninus und 1. Prämolar rechts Incisivus = partielle Fournierkrone mit Stiftchen



Abb. 32
Brücke der rechten Seite: 2. Prämolar auf 2. Molar

Fall 2:

Pat. H. M., 31 Jahre alt.
Art der Arbeit: Brücke im Unterkiefer, linksseitig.
Indikation der Vitalamputation: hypersensibles Dentin.
(Abb. 33—34)

Abb. 33
Ansicht der Brückenprothese im Unterkiefer auf der linken Seite



Abb. 34
Brücke des Unterkiefers:
2. Prämolar links auf 2. Molar
Beachte Kürze des Stiftes in Pulpakammer des mesialen Brückenankers bei Lage der Amputationsstelle im inzisalen Drittel des Wurzelkanals!

Fall 3:

Pat. L. Sp., 42 Jahre alt.
Art der Arbeit: Brücke im Unterkiefer, linksseitig.
Indikation der Vitalamputation: Divergenz der Pfeilerzähne infolge Kippung des 2. Molaren und starke Belastung bei tiefem Biß.
(Abb. 35—36)

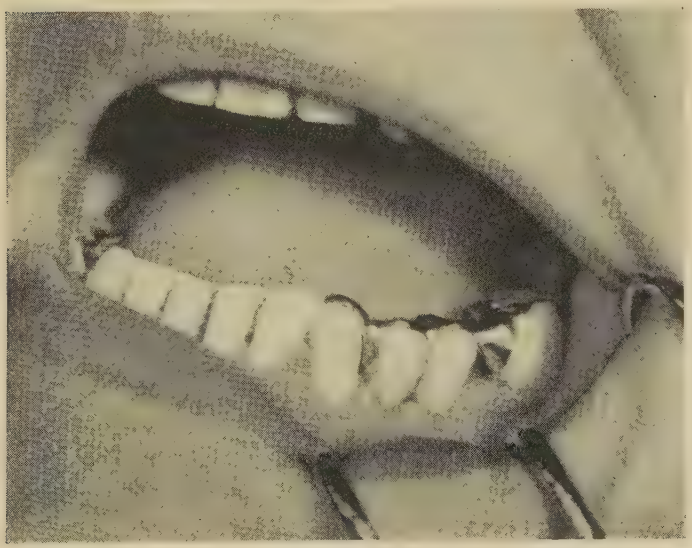

Abb. 35
Ansicht der Brückenprothese im Unterkiefer auf der linken Seite

Abb. 36
Brücke des Unterkiefers;
Eckzahn links auf 2. Molar
Beachte Retentionserhöhung
durch Stiftchen!

Fall 4:

Pat. A. H., 60 Jahre alt.
Art der Arbeit: Brücke im Oberkiefer, rechtsseitig.
Indikation der Vitalamputation: große Kaudruckbelastung wegen Lückengebiß.

(Abb. 37—38)

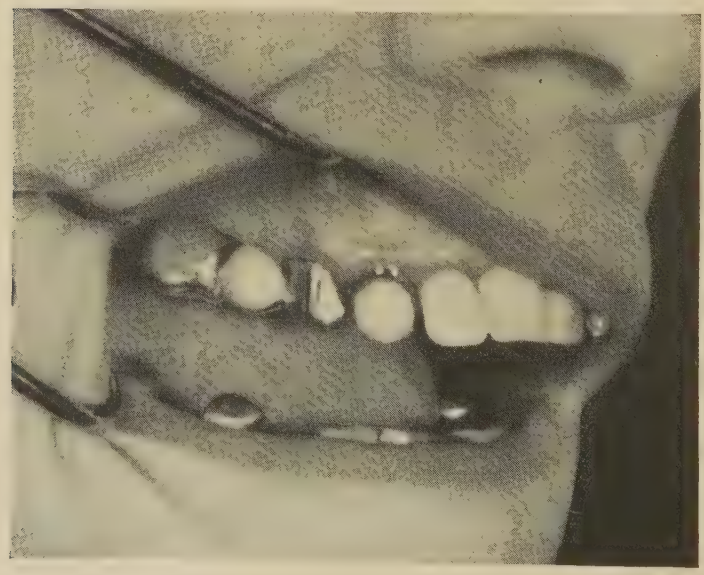

Abb. 37
Ansicht der Brückenprothese im Oberkiefer auf der rechten Seite



Abb. 38
Brücke des Oberkiefers:
1. Prämolar rechts auf 1. Molar
Beachte Länge der Stiftchen!

Fall 5:

Pat. H. D., 39 Jahre alt.
Art der Arbeit: abnehmbare Paradentoseschiene im Unterkiefer.
Indikation der Vitalamputation: Kürzung der stark verlängerten Backenzähne bis zur Kauebene.

(Abb. 39—41)

Abb. 39
Unterkiefer: Backenzähne mit Metalleinlagen, welche zur Retention der Paradentoseschiene dienen. Beachte approximale Kästen!

Abb. 40
Die Paradentoseschiene des Unterkiefers

Abb. 41
Die Paradentoseschiene des Unterkiefers an Platz (auf Modell)

Fall 6:

Pat. J. B., 44 Jahre alt.

Art der Arbeit: Brücke im Oberkiefer, rechtsseitig.

Indikation der Vitalamputation: tiefer Biß mit starker Torsionswirkung.

(Abb. 42—43)

Abb. 42
Ansicht der Brückenprothese im Oberkiefer
auf der rechten Seite

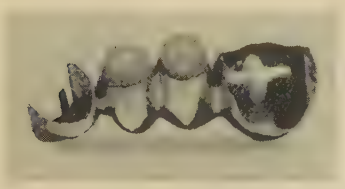

Abb. 43
Brücke des Oberkiefers:
Caninus rechts auf 1. Molar

Fall 7:

Pat. A. W., 33 Jahre alt.
Art der Arbeit: Brücke im Oberkiefer, linksseitig.
Indikation der Vitalamputation: tiefe Kavität mit Hyperämie der Pulpa am mesialen Pfeiler und tiefer Biß, welcher zusätzliche Retention erforderte.

(Abb. 44—45)

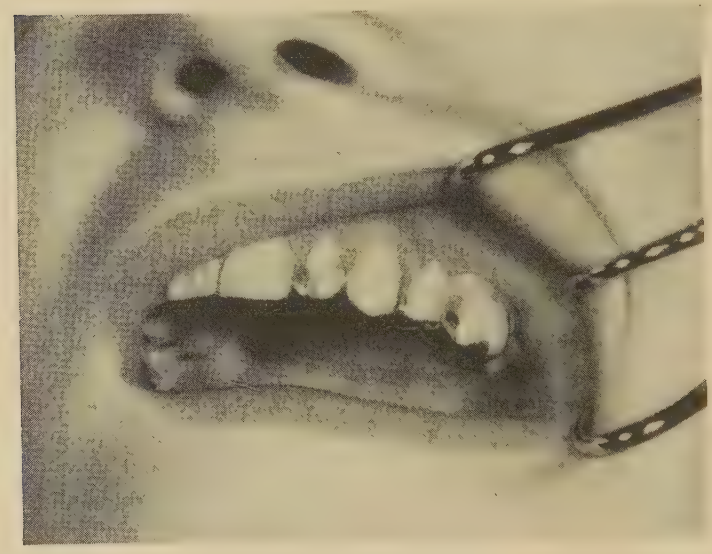

Abb. 44
Ansicht der Brückenprothese im Oberkiefer
auf der linken Seite



Abb. 45
Brücke des Oberkiefers:
Caninus links auf 1. Molar
Beachte mesialen Brückenanker durch schwalbenschwanzförmige Verankerung, starken Substanzverlust; am distalen, durch Stiftchenverankerung weitgehende Gewebeschonung

VI. Zusammenfassung

Unsere Untersuchungen ergaben, daß in der Kronen- und Brückenprothetik bezüglich der Indikation und Ausführung der Vitalamputation der Pulpa mit Calxyl und den dabei zu wählenden Verankerungsmöglichkeiten folgende wichtige Punkte zu beachten sind:

1. Die Vitalamputation der Pulpa mit Calxyl ist in praxi durchführbar. Sie dient uns als prophylaktisches Mittel, gegen die Gefahr einer Fokalinfektion vorzugehen, wenn ihre Indikation genau befolgt und sie mit allen Vorsichtsmaßnahmen (wie Cofferdam, Asepsis, dichter Verschluß, Operationstechnik, Schutz nach Behandlung u. a. m.) und unter Vermeidung aller eiweißfällenden Medikamente ausgeführt wird.

2. Histologische Untersuchungen zeigen, daß die morphologische Gewebsstruktur der Restpulpa — nach dem durch die Vitalamputation gesetzten Trauma — kaum verändert ist. Die Pulpa erscheint zusammenhängend, und die Amputationsstelle erweist sich als glatte Fläche.

3. Mit dem Wurzelkanalfüller Simplex können wir mittels verschieden langer und breiter Kanülen das Calxyl in jedem Fall gut und ohne Druck auf die Amputationswundfläche applizieren.

4. Die Verschlußmaterialien Zinkoxyd-Eugenol, Drala-Steinzement, Harvard-Zement und Silberamalgam sind nicht 100% wandständig; am besten der Harvard-Zement und das Silberamalgam.
   Der Harvard-Zement zeigte die größte Haftfähigkeit im Wurzelkanal.

5. Um nach Vitalamputation einer Sekundärinfektion oder der Gefahr einer Fokalinfektion vorzubeugen, ist eine mindestens 5 mm dicke Verschlußschicht aus Calxyl, Zinkoxyd-Eugenol und Harvard-Zement über der Amputationsstelle anzubringen.
   Es besteht die Kontraindikation der Vitalamputation, abgesehen von klinischen Faktoren wie Pulpazustand, Alter des Patienten, Möglichkeit des aseptischen Arbeitens, Allgemeinzustand, Röntgenbild u. a. m., wenn die Anbringung dieser 5 mm dicken Verschlußschicht nicht gewährleistet ist.

   Der vitalamputierte Zahn ist nach jeder Sitzung mittels Zelluloidkappe vor Infektionsgefahr zu schützen.

   Intra operationem Schutz der Wurzelabdeckung durch Lackschicht.

6. Da die Amputationswundfläche durch eine mindestens 5 mm dicke Schutzschicht bedeckt werden muß, können nur solche prothetische Mittel (Metalleinlagen, partielle und totale Kronen sowie Brükkenanker) in Frage kommen, für deren Verankerung der noch zur Verfügung stehende Teil des Wurzelkanals ausreicht.

7. Im allgemeinen ermöglicht die Vitalamputation eine erhöhte Retention der Verankerungsmöglichkeiten (Voll- und Teilkronen), so daß Teilkronen in ihrer Retentionskraft den Vollkronen gleichgesetzt werden können.

8. Die größte Erhöhung der Retention nach Vitalamputation erzielt man durch Versenkung von Platin-Iridium-Stiftchen (0,5—0,8 mm) ins Dentin neben die amputierte Pulpa.

   Die zusätzliche Retentionserhöhung durch kastenförmige, schwalbenschwanzförmige oder durch Stiftverankerung in die Pulpakammer erweist sich als weniger günstig.

9. Die Stiftkrone als prothetisches Mittel ist nach Vitalamputation kontraindiziert, weil das Kanalstück, das über der Verschlußschicht zur Veranke-

rung des Kronenstiftes noch zur Verfügung steht, meistens zu kurz ist. An ihrer Stelle ist die Drei- bzw. Zwei-Stiftchen-Kern-Krone indiziert. Nach der Präparation für eine Jacket-Krone nach durchgeführter Vitalamputation soll der bleibende Dentinkern durch Drei-Stiftchen-Kern-Krone abgestützt werden (s. S. 50).

10. Unsere Erfolge in klinischer und röntgenologischer Hinsicht bei 37 vitalamputierten Zähnen betrugen 78,3 %.
Bei den histologisch untersuchten Fällen (10) sahen wir Bildung einer Dentinbarriere. Keine Infektion der Pulpa unterhalb der Amputationsstelle.

Literaturverzeichnis

Beerendonk, K. H.: Klinische und röntgenologische Untersuchungen mit Calxyl. Zahn. Rundschau 1939, Nr. 5.

Beneberg, St.: Kastenanfertigung für Molaren und Prämolaren. Z. Stomat. 1926, S. 366.

Berger, P.: Ueber Vitalamputation mit Sero-Calcium. Diss. Basel 1944.

Black, G. V.: Konservierende Zahnheilkunde. Verlag Meußer, 1914.

Boedecker, Ch. F.: Demonstrations of possible ill effects of heat on the pulpe caused by rapid operative technic. J. of A. D. A., 1933.

Brammer, F.: Müssen gesunde Zähne vor Ueberkappung devitalisiert werden? B. M. f. Zahnhk., 1926, Nr. 6.

Csernyei: Untersuchungen über die physikalisch-chemischen Eigenschaften der Zahnpulpa. P-H-Konzentration der Pulpa unter pathogenen Verhältnissen. D. M. Schr.f.Zahnhk., 1933, H. 21.

Daetwyler: Klinische und histologische Untersuchungen über einige Pulpaüberkappungsmethoden. Schw.Mschr.Zahnhk., 1921, H. 4.

Doxtater, Walter, Lee: Procedures in modern crown and bridgework. D. J. of Interest 1930, 1—10, S. 786.

Dressel, P. R.: Principles of fixed-bridge construction (VI). Dental Cosmos 1930, 12, S. 1272.

Feldmann: Die reparativen Fähigkeiten der Pulpa. Z.Stomat. 1933.

— Die plastischen Fähigkeiten der Pulpa. Z.Stomat. 1934.

- Neue Wege in der Therapie der Pulpaentzündung. Z. Stomat. 1935, S. 1291.

Fischer, G.: Biologische Grundlagen zur Wurzelbehandlung. Z.Stomat. 1932.

— Beiträge zur Biologie der Wurzelkanäle menschlicher Zähne. Deut.Zäz.Wschr. 1933.

Flohr, W.: Biologische Wurzelbehandlung. Zahn. Rundschau 1936, Nr. 31.

Gottlieb, B.: Die Prinzipien der Stumpfpräparation. Z.Stomat. 1924, S. 473 und 496.

Gottlieb, Orban, Stein: Die Wurzelbehandlung bei lebender Pulpa. Z.Stomat. 1933.

Greth, H.: Zur Frage der Indikation der biologischen, aseptischen Amputationsmethode. Deut.Zäz.Wschr. 1933.

— Diagnostik der Pulpaerkrankungen. Sammlung Meußer 1933, H. 25

- Die Diagnostik der Pulpitis acuta partialis serosa und ihre Bedeutung für die biologischen Amputationsverfahren. Deut.Zäz.Wschr. 1936.

Greth, H.: Ueber Fortschritte in der Methode der Pulpaerhaltung. Zentralblatt für die ges. Zahn-, Mund- u. Kieferhk. 1940, S. 322.
— Zahnärztlich-konservative Therapie und Prophylaxe bei Verdacht auf Fokalinfektion. Deut.Zäz.Wschr. 1941, H. 5 und 6.
Groeschel, W.: Klinische und röntgenologische Untersuchungen nach Exstirpation bzw. Amputation der Pulpa bleibender Zähne mit noch nicht vollendetem Wurzelwachstum. Deut. Zäz.Wschr. 1935.
— Pulpa- und Wurzelbehandlungsmethoden an bleibenden Zähnen vor Abschluß des Wurzelwachstums. Sammlung Meußer 1937, H. 28.
— Entwicklung und derzeitiger Stand der Vitalamputation der Pulpa. Deut.Zäz.Wschr. 1938, H. 19.
Hader, A.: Stiftverankerte Gußfüllungen auf Zähnen mit lebender Pulpa im Front- und Backenzahngebiet. Zahn.Rundschau 1938, Nr. 27, S. 1127.
Hatscher, R.: Ueber den provisorischen Schutz vitaler Kronenstümpfe. Zahn.Rundschau, 1940, Nr. 35, S. 1288.
Hattyasy: Biologische Arbeitsweise am lebenden Dentin. Asepsis und Wurzelbehandlung vom medizinischen Standpunkt aus. Z.Stomat. 1939, H. 9.
Harndt, E.: Die klinische Diagnostik der Pulpaerkrankungen. D.Zahn-. Mund- u. Kieferhk. 1938, Nr. 10.
Heinemann, O.: Amerikanische Brückenarbeit. Z.Bl.f.Zahnhk. 1927' S. 378.
Hellner: Die chirurgische Behandlung der Pulpitis. Z.Stomat. 1933.
— Untersuchungen über die Pulpaamputation. Z.Stomat. 1930.
Hermann, B.: Wurzelbehandlung und Pulpenatrophie. Deut.Zäz. Wschr. 1940, H. 21.
— Die Behandlung der entzündeten und infizierten Pulpa und der Pulpagangrän nach der Calxylmethode. Zahn.Rundschau 1940, S. 772, 815, 844.
— Fähigkeiten des festen Hartgewebes des Zahnes bei Anwendung der Calxylmethode. Zahn. Rundschau 1940, Nr. 48, S. 1778.
— Biologische Wurzelbehandlung, 25 Jahre Forschungen, Vergleiche und Ergebnisse. Frankfurt a. Main 1936.
— Der desinfektorische Wert des Calxyl. Zahn.Rundschau 1935, Nr. 44.
Calziumhydroxyd als Mittel zum Behandeln und Füllen von Wurzelkanälen. Diss. Würzburg 1920.
— Dentinobliteration der Wurzelkanäle nach Behandlung mit Calcium. Zahn.Rundschau 1930.
Heß, W.: Die Pulpaamputation als selbständige Wurzelbehandlungsmethode. D.Z.i.V. 1925.
— Die Behandlung der lebenden Pulpa. Normale und Pathohistologie. Schw. Mschr.Zahnhk. 1937.
— Die Pulpaüberkappung, Vital- und Mortalamputation als Faktoren der Prophylaxe der dentalen Herdinfektion. Zahn. Rundschau 1938, H. 3, 4, 5.

Heß, W.: Reparative Fähigkeiten der verletzten gesunden Pulpa. Z.Stomat. 1937, H. 1.
Hoffmann, M.: Die Vitalamputation mit Calxyl bei entzündeten Pulpen. Schw.Mschr.f.Zahnhk. 1939, H. 2.
Kadisch: Das Parallelometer. Zahn.Rundschau 1922, Nr. 37.
Koehl, K.: Beitrag zur Indikation der Vitalamputation. Deut.Zäz. Wschr. 1938, H. 18.
Kristiansen: Der funktionelle Wert der Brückenarbeiten. Z.Bl.f. Zahnhlk. 1926, S. 29 u. 63.
Kundert, H.: Reparative Fähigkeiten der Pulpa bei Vitalamputation mit Calxyl. Schw.Mschr.f.Zahnhk. 1937, Nr. 8.
Manley, C. B.: Investigations into pulpreactions to various Filling Materials. Australian D. J. 1940, Sept.
Martin, F.: Untersuchungen über die chirurgische Behandlung der entzündeten Pulpa. Z.Stomat. 1940, S. 745.
Müller, O.: Ueber die Pulpaamputation. Zahn.Rundschau 1931, Nr. 17, S. 709.
— Histologische und bakteriologische Befunde nach Pulpaamputation. Schw.V.Z.f.Zahnhk. 1920, Nr. 1.
— Beitrag zur Histologie der amputierten Pulpa. Schw.V.Z.f. Zahnhk. 1920, Nr. 4
— Ueber die Pulpaamputation. Z.Stomat. 1935.
— Wurzelfüllung in Zähnen mit vitaler Pulpa. Fschr.Zahnhk. 1933.
Die Wurzelfüllung. IX. Internat.Zahnärztekongreß Wien 1936, Bd. 1.
— Verletzungen der Pulpa und Ueberkappung mit Elfenbein. Z.Stomat. 1938, H. 12, 13.
Müller, P.: Vitalamputation der Pulpa mit Calxyl. Z.Stomat. 1938, Nr. 24.
Münch: Ueber die Vorgänge bei der Kalkeinlagerung in die Pulpa. Zahn.Rundschau 1932.
— Biologische Vorgänge an amputierten Pulpen. Z.Stomat. 1932.
— Die Pulpaamputation zugleich eine biologische Wurzelfüllung. Zahn.Rundschau 1932.
Neumann, H.: Beiträge zur Pulpaamputation. Diss.Würzburg 1939.
Neuwirth: Die reparativen Fähigkeiten der Pulpa. Z.Stomat. 1933.
Orban, B.: Pulpaüberkappungsversuche. Zschr.Zahnhk. 1932.
Palazzi, S.: Organ- und Systemerkrankungen und deren Beziehung zur Pulpa. Deut.Zäz.Vschr. 1938, H. 12.
— Experimentelle Untersuchungen über das Problem der Heilungsvorgänge in der bloßgelegten gesunden Pulpa. Z. Stomat. 1927. Diss.
Pajarola, W. T.: Die Ueberkappung gesunder und infizierter Pulpen mit Calxyl. Schw.Mschr.f.Zahnhk. 1940, Nr. 6.
Peter, E.: Vitalamputation der Milchmolaren mit Calxyl. Schw. Mschr.f.Zahnhk. 1944, H. 1.
Port-Euler: Lehrbuch der Zahnheilkunde, 5. Auflage 1934.
Precht, E.: Indikationen der Kronen- und Brückenarbeiten. Zahn. Rundschau 1930, H. 3, S. 69.

Rebel: Lehrbuch der konservierenden Zahnheilkunde, Band IV, 1939.
— Beiträge zur Pulpaamputation. Vjschr.Zahnhk. 1932.
— Wege und Ziele der Pulpa- und Wurzelbehandlung. IX. Internationaler Zahnärztekongreß Wien 1936, Bd. I.
— Ueber die Ausheilung der freigelegten Pulpa. D.Z.i.V. 1920.
Reist, M.: Klinische und histologische Resultate über das Verhalten der Pulpa bei Ueberdeckung der Zähne. Schw. Mschr.f.Zahnhk. 1923, S. 143.
Roth, M.: Ueber die Vitalamputation unter Anwendung von Calxyl. Z.Stomat. 1940, S. 672.
Rohner, A.: Calxyl als Wurzelfüllungsmaterial nach Pulpaexstirpation. Schw.Mschr.f.Zahnhk. 1940, Nr. 11.
Sailer-Ludwig: Vital-Mortalamputation. Med. Diss. München 1940.
Scheffer, H.: Experimentelle Untersuchungen über die reparativen Fähigkeiten der Zahnpulpa unter Berücksichtigung von Calxyl und Vitapulpaüberkappungen. Diss. Berlin 1939.
Scheitz, W.: Erfahrungen mit dem biologischen Wurzelbehandlungs- und Füllmittel „Calxyl". Zahn.Rundschau 1936, Nr. 10.
Schröder, W.: Beitrag zur biologischen Wurzelbehandlung und -füllung mit „Calxyl". Deut.Zäz.Wschr. 1937, Nr. 25.
Seltzer, J.: The bacteriologic status of the dentin after cavity preparation. J. of. A.D.A. 1940, S. 1799.
Simons, A.: Ueber biologische Wurzelbehandlung unter besonderer Berücksichtigung des Calxyls. Schw.Mschr. f. Zahnhk. 1937, Nr. 9, 10, 11.
Spreng, M.: Zur Methodik der Sensibilitätsprüfung auf Wärme. Schw.Archivf.Neurologie und Psychiatrie. 1928 Bd. 13, H. 1.
Studer, E.: Die direkte Pulpaüberkappung der verletzten Pulpa mit Elfenbein. Schw.Mschr.f.Zahnhk. 1941, H. 3.
Tietze, H.: Welchen Wert hat die Berücksichtigung der Wasserstoffionenkonzentration bei der Herstellung von Wurzel- und Amputationspasten? Deut.Zäz.Wschr. 1935, Nr. 35.
Vest, G.: Brückenverankerungsstücke und Zwischenglieder. Schw. Mschr.f.Zahnhk. 1924, H. 11, S. 513.
— Ueber Brückenanker. Schw.Mschr.f.Zahnhk. 1928, H. 10, S. 671.
Weidinger: Zahn mit lebender Pulpa als Brückenpfeiler. Zahn. Rundschau 1926, Nr. 41, S. 706.
Wilhelm: Inlayverankerung bei Brückenersatz. Zahn. Rundschau 1929, H. 51, S. 2089.
Willis und Werner: Chaleur développée dans la préparation des cavités. Austr. J.of Dent. 1940, Febr.
Willner: Biologische Wurzelbehandlungsmethoden bei Lebenderhaltung der Pulpa. Schw. Mschr. f. Zahnhk. 1935.
Wustrow, P.: Ueber die Erhaltung oder Zerstörung der Pulpa bei Ueberkronungen. Zahn.Rundschau 1922, Nr. 27/28.
Zajfe: Ueber die chirurgische Pulpaamputation. Diss. Basel 1936.
Zander, A. H.: Reaction of the pulp to calcium hydroxyde. J. of Dental Research 1940.
Zeltner, P.: Die Vitalamputation der Pulpa unter Bedeckung der Wurzelpulpen mit Elfenbein. Z.Stomat. 1938.

Curriculum vitae

Als Sohn des Emanuel Sutter und der Mina geb. Grollimund wurde ich, Paul Sutter, am 13. November 1919 in Basel geboren. In meiner Heimatstadt besuchte ich die Primarschule und das Realgymnasium, an welchem ich im Frühjahr 1938 das Reifezeugnis erlangte. Meine vorklinischen Semester und Examina absolvierte ich an der Universität Basel, wo ich auch am Zahnärztlichen Institut die Zahnheilkunde studierte und im Frühjahr 1943 das zahnärztliche Fachexamen bestand.

Daraufhin war ich als Assistent tätig am Zahnärztlichen Institut der Universität Basel, an der Chirurgisch-poliklinischen Abteilung vom Mai 1943 bis Januar 1944, an der Abteilung für Kronen- und Brükkenprothetik vom Herbst 1943 bis Mai 1944 und zugleich an der Staatlichen Schulzahnklinik der Stadt Basel vom Januar bis August 1944.

An dieser Stelle möchte ich nicht verfehlen, Herrn Prof. Dr. G. Vest meinen besten Dank auszusprechen für seine stetige Hilfsbereitschaft und wertvollen Wegleitungen bei vorliegender Arbeit, sowie Herrn Direktor Dr. M. Gutherz für das freundlichst überlassene Patientenmaterial.